

# Zahnärztliche Radiologie



## ENORALE DIAGNOSTIK

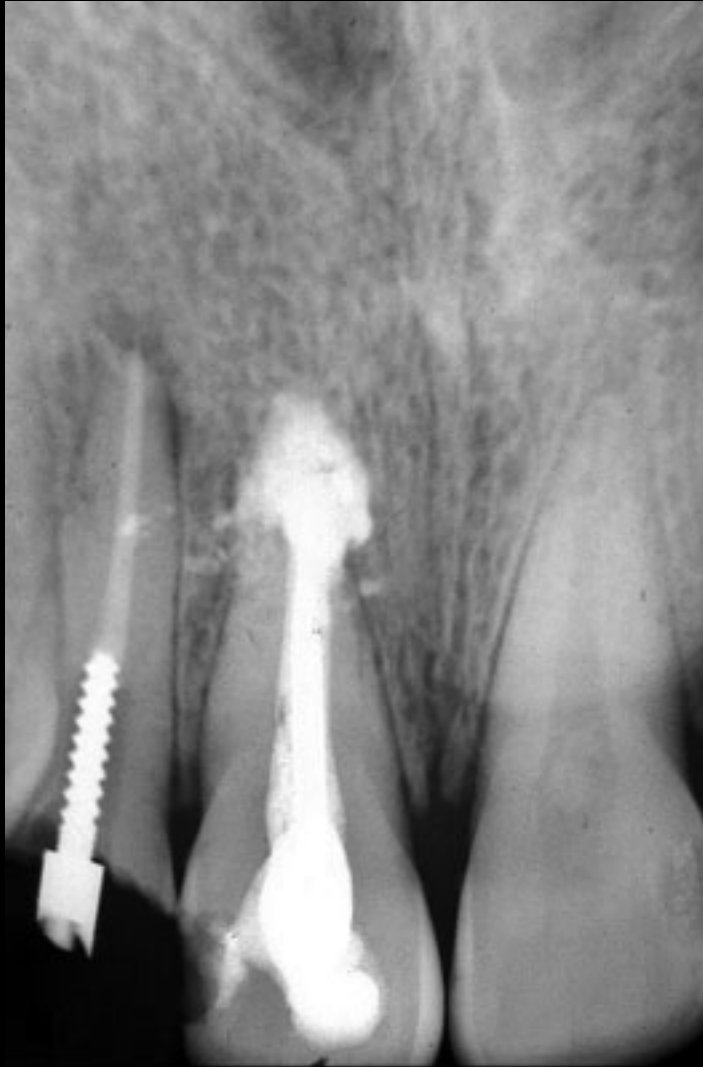L. Ertl



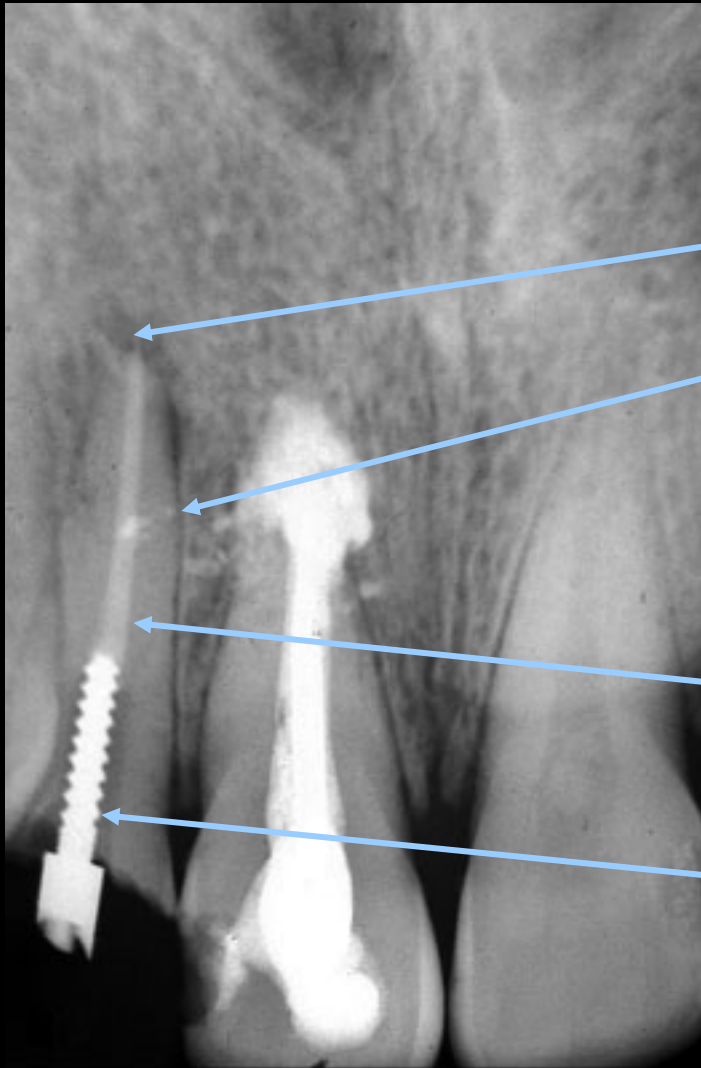
**BERNHARD GOTTLIEB**  
UNIVERSITÄTS-  
ZAHNKLINIK

[www.bgzmk.at](http://www.bgzmk.at) - [www.muw.ac.at/lukas.ertl/](http://www.muw.ac.at/lukas.ertl/)

# Metallschatten Stifte, Füllungen



# Metallschatten Stifte, Füllungen



• CAP

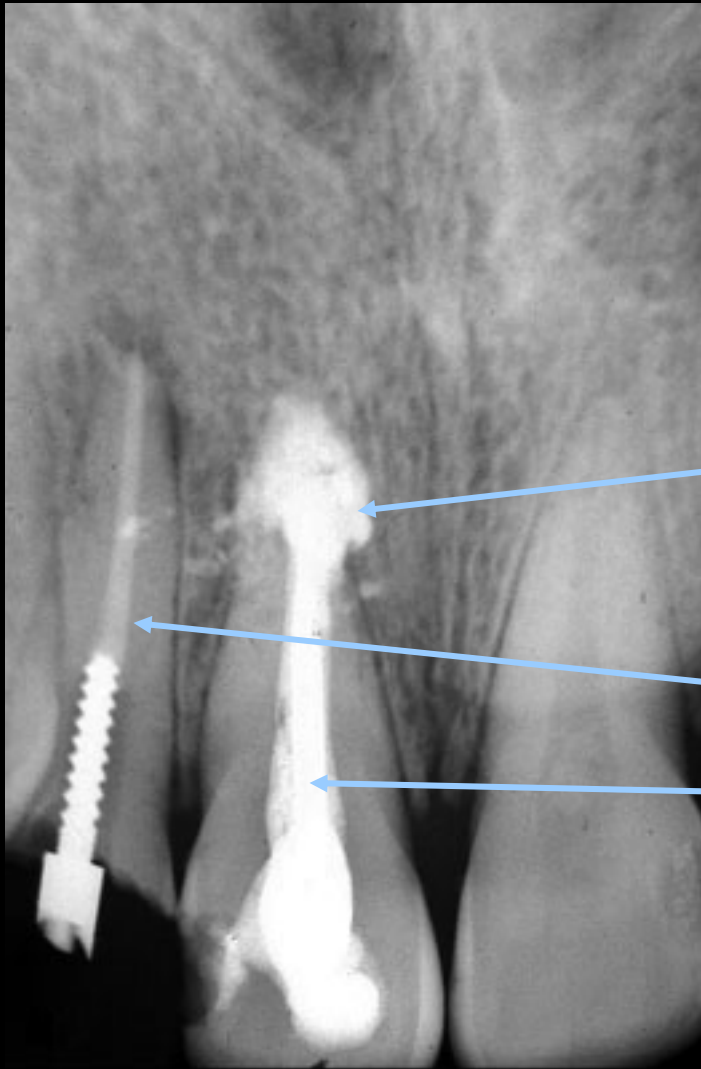
• Querfraktur der  
Wurzel

• röntgendichte  
Wurzelfüllung

• Guttaperchastift

• Metallschraubstift  
als Retention  
(Kunststoff-Aufbau  
unsichtbar)

# Metallschatten Stifte, Füllungen



• **apikaler Überschuß  
von Füllungsmaterial**

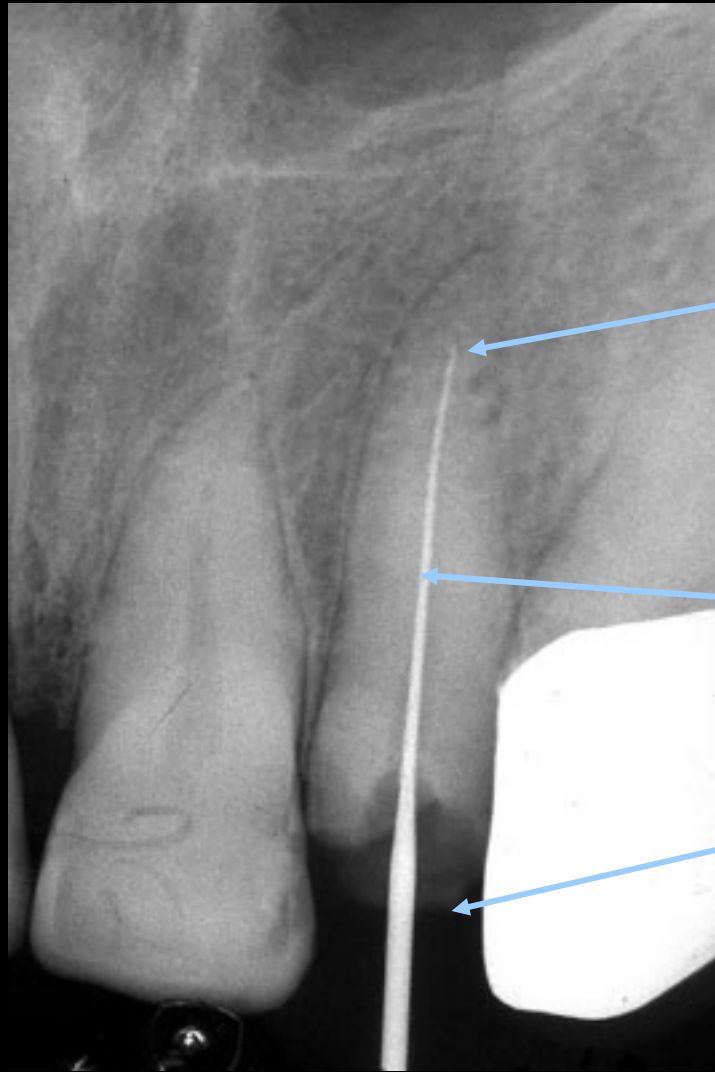**röntgendichte  
Wurzelfüllung**

• **Guttaperchastift**

• **metalldichter Stift**



# Metallschatten Meßröntgen

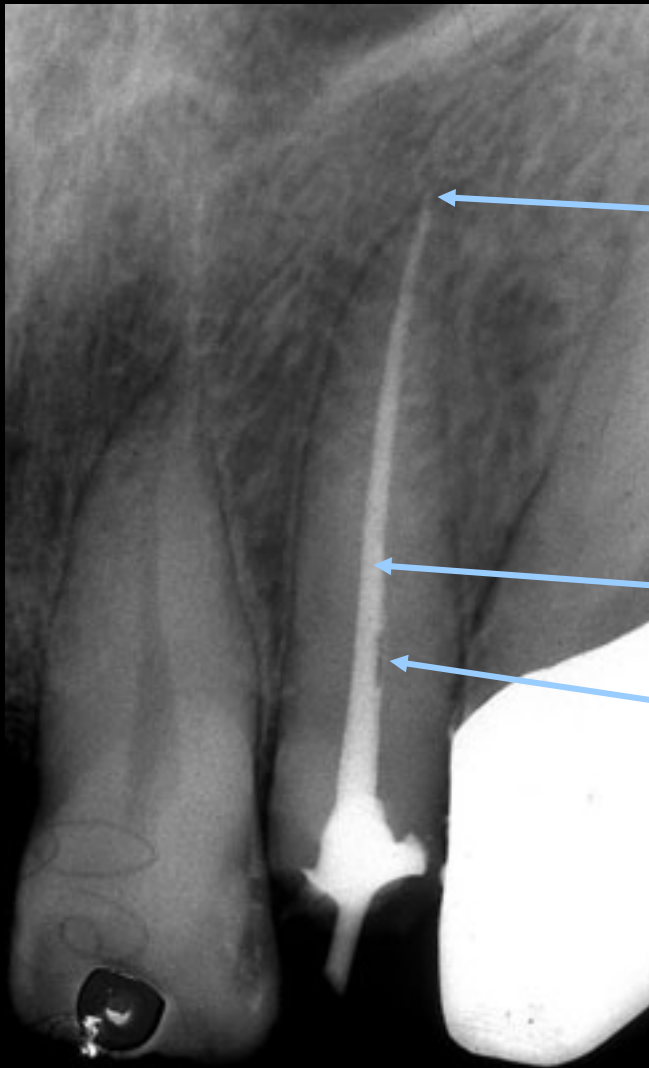

• **Apex nicht erreicht**

• **Wurzelkanal-  
instrument**

• **Zahnkrone fehlt**

# Metallschatten Kontrollröntgen

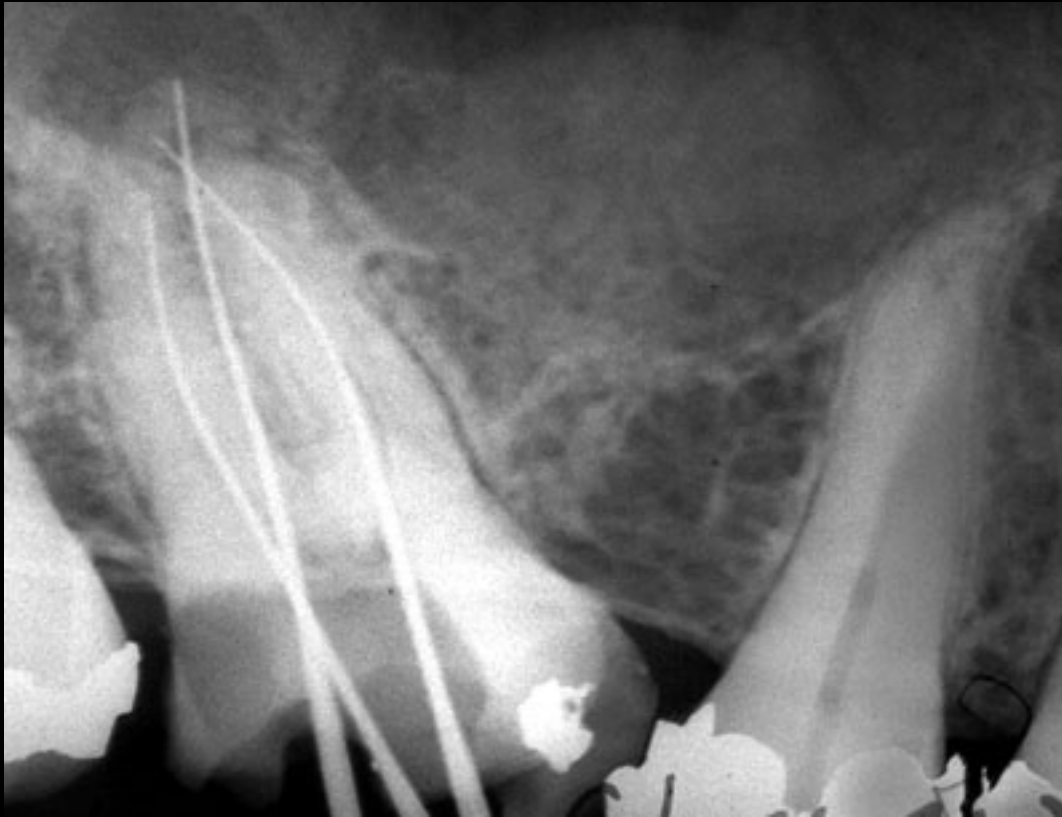


● **Apex erreicht**

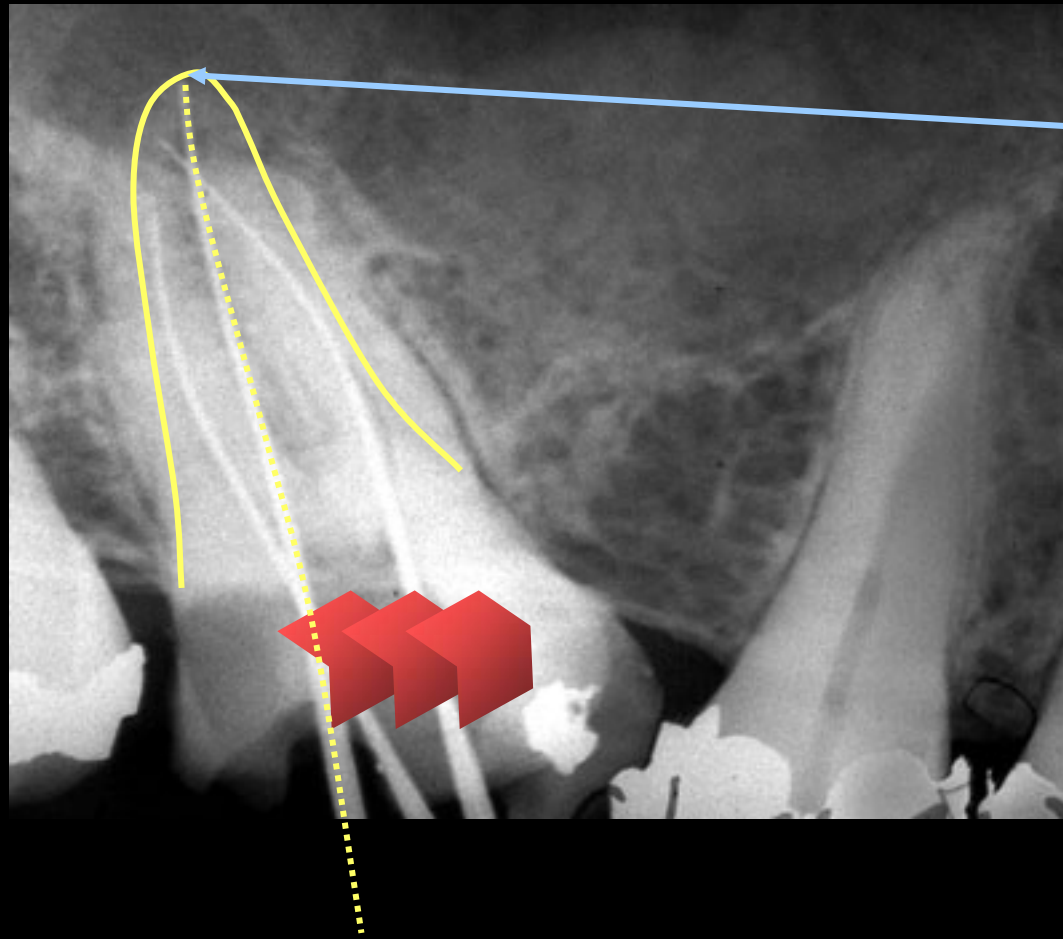
● **Guttaperchastift**

● **Luft einschlüsse im  
Zement**

# Metallschatten Meßröntgen



# Metallschatten Meßröntgen

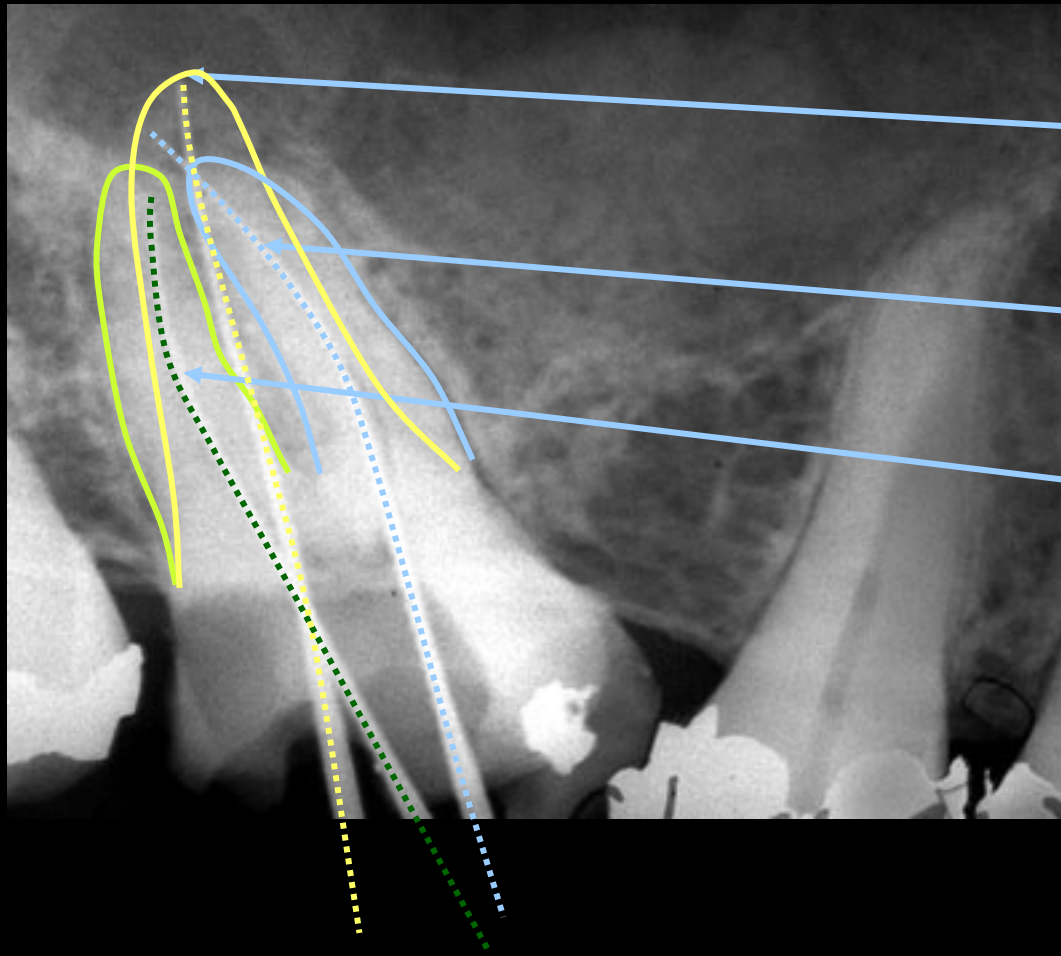


3 Instrumente

• palatinal:  
**korrekt**



# Metallschatten Meßröntgen



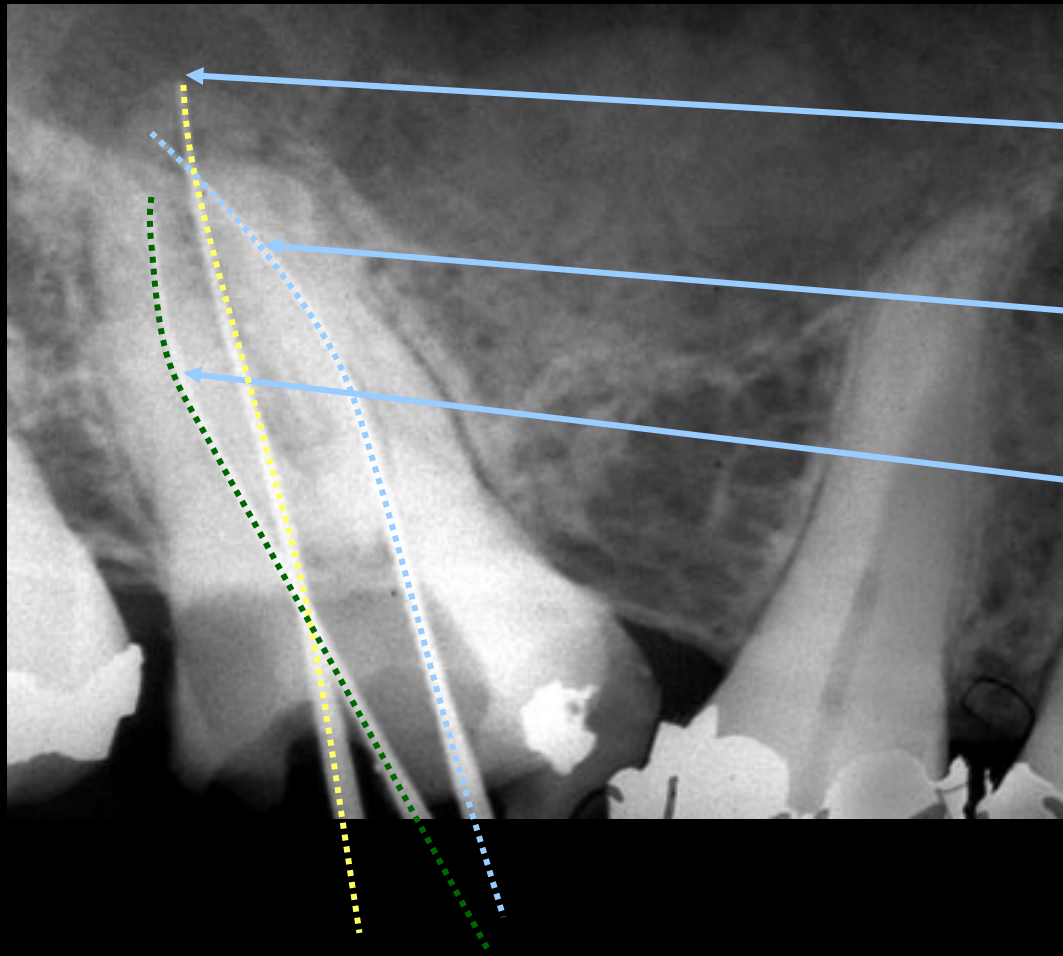
## 3 Instrumente

• palatinal:  
**korrekt**

• mesio-bukkal:  
**zu lang**

• disto-bukkal:  
**zu kurz**

# Metallschatten Meßröntgen



## 3 Instrumente

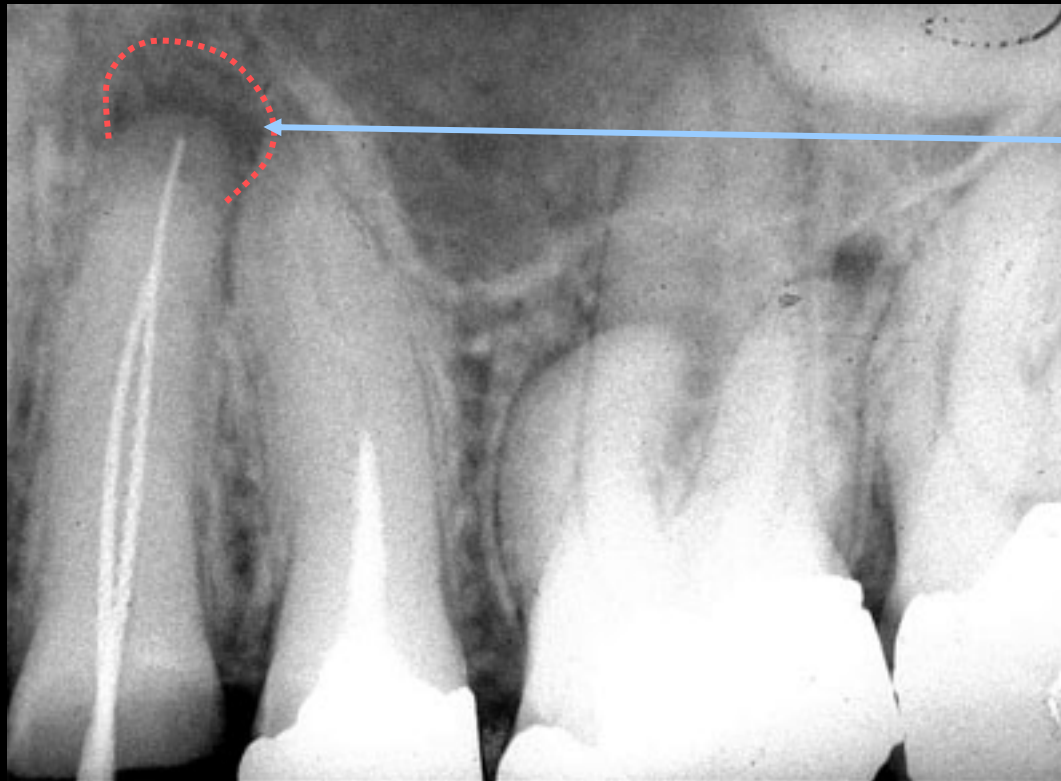
• palatinal:  
**korrekt**

• mesio-bukkal:  
**zu lang**

• disto-bukkal:  
**zu kurz**



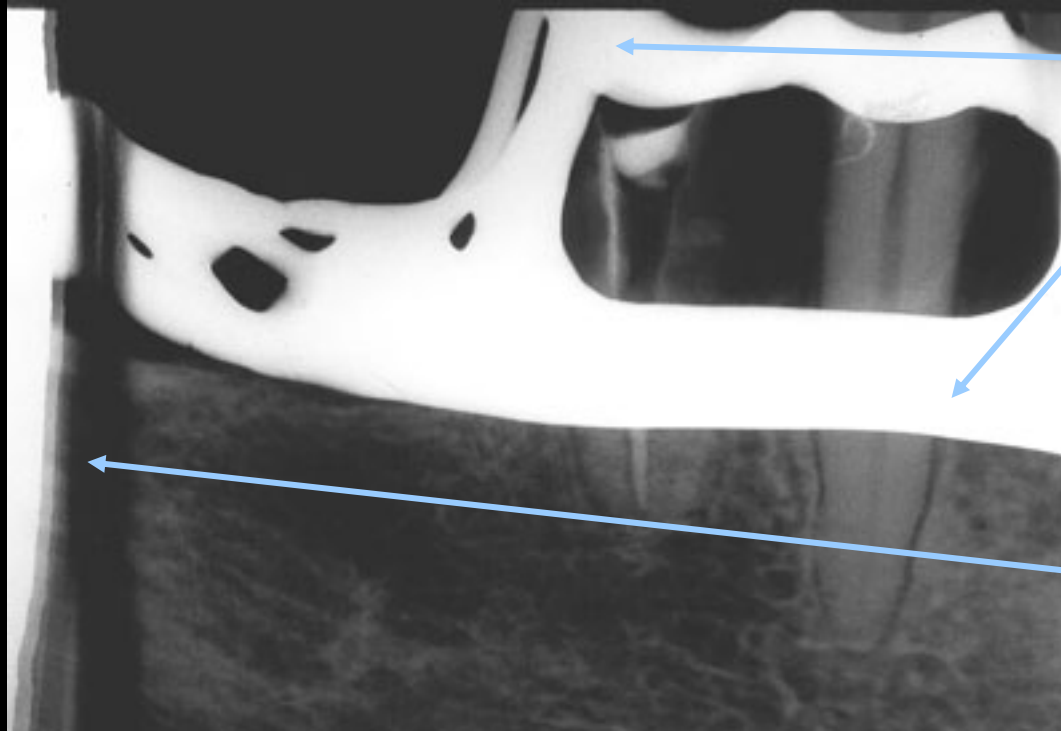
# Metallschatten Meßröntgen



• **Knochenabbau  
apikal**

**= chronische  
apikale Parodontitis  
„CAP“**

# Metallschatten Metallgerüst



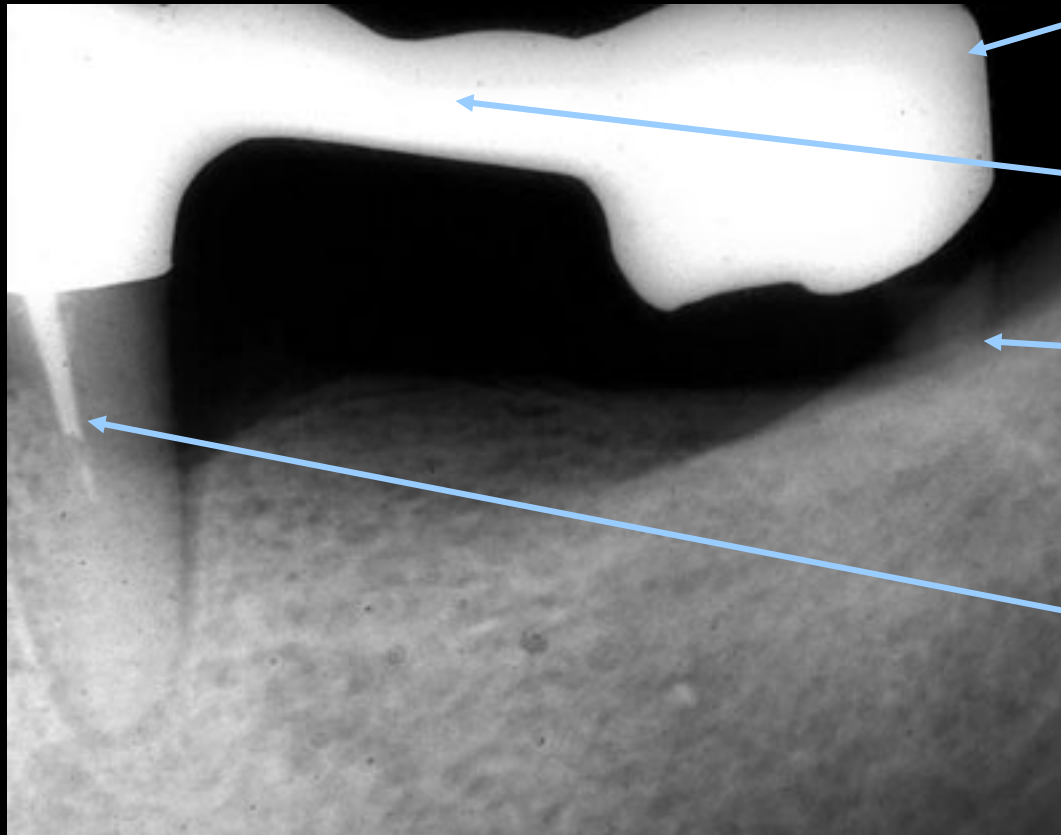
**Metallgerüst einer  
Teilprothese**

**Vor Aufnahme  
entfernen!**

**Entwicklungsfehler**

**Flüssigkeitsspiegel  
zu niedrig**

# Metallschatten Brücke



• **Brückenpfeiler**

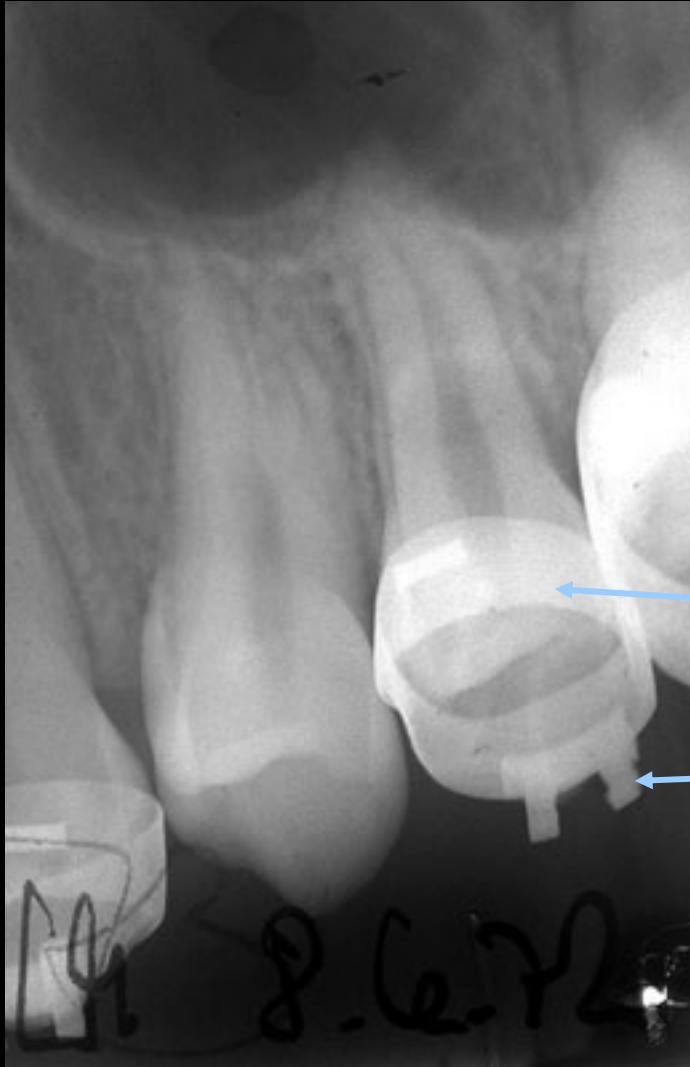
• **Brückenglied**

• **Durch Karies  
zerstörte  
Wurzel**

• **röntgendichte  
Wurzelfüllung  
(nicht bis zum Apex  
verfolgbar)**



# Metallschatten Brackets

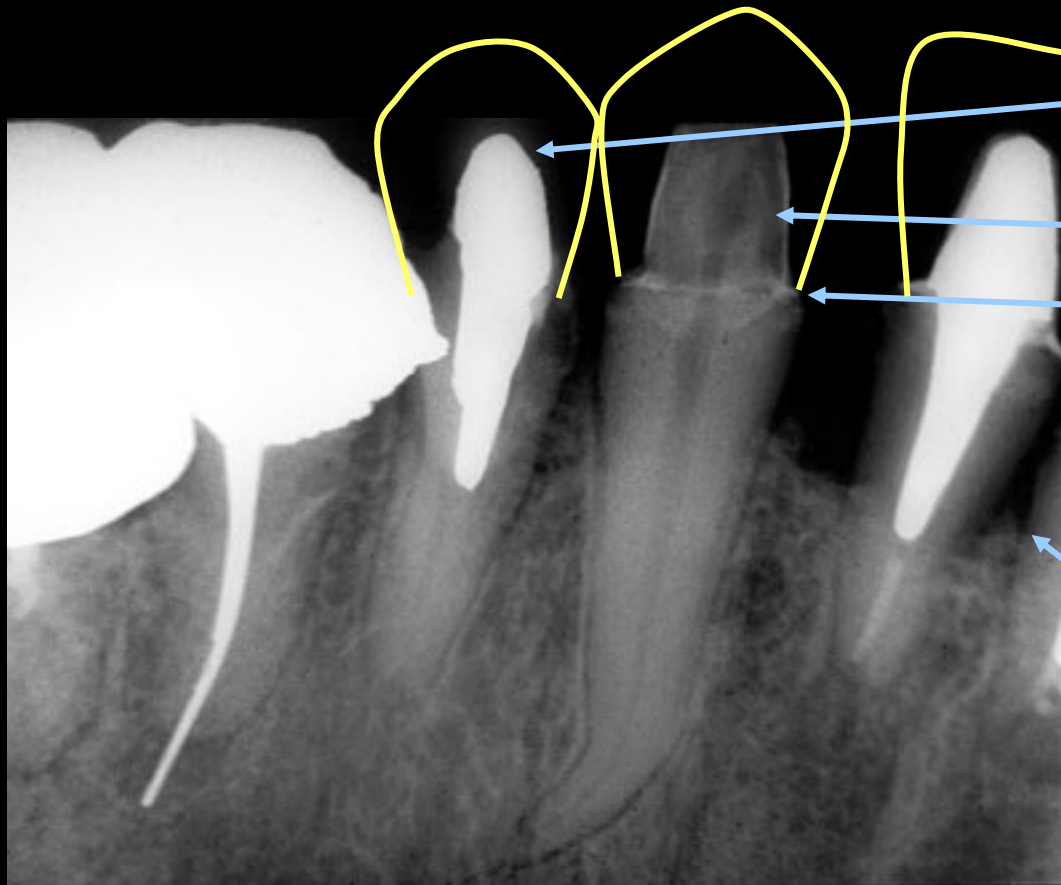

• **Metallband**

• **Bracket**

**(kann auch ohne  
Band geklebt  
werden)**

# Metallschatten Stiftretention



metaldichte  
Stiftaufbauten

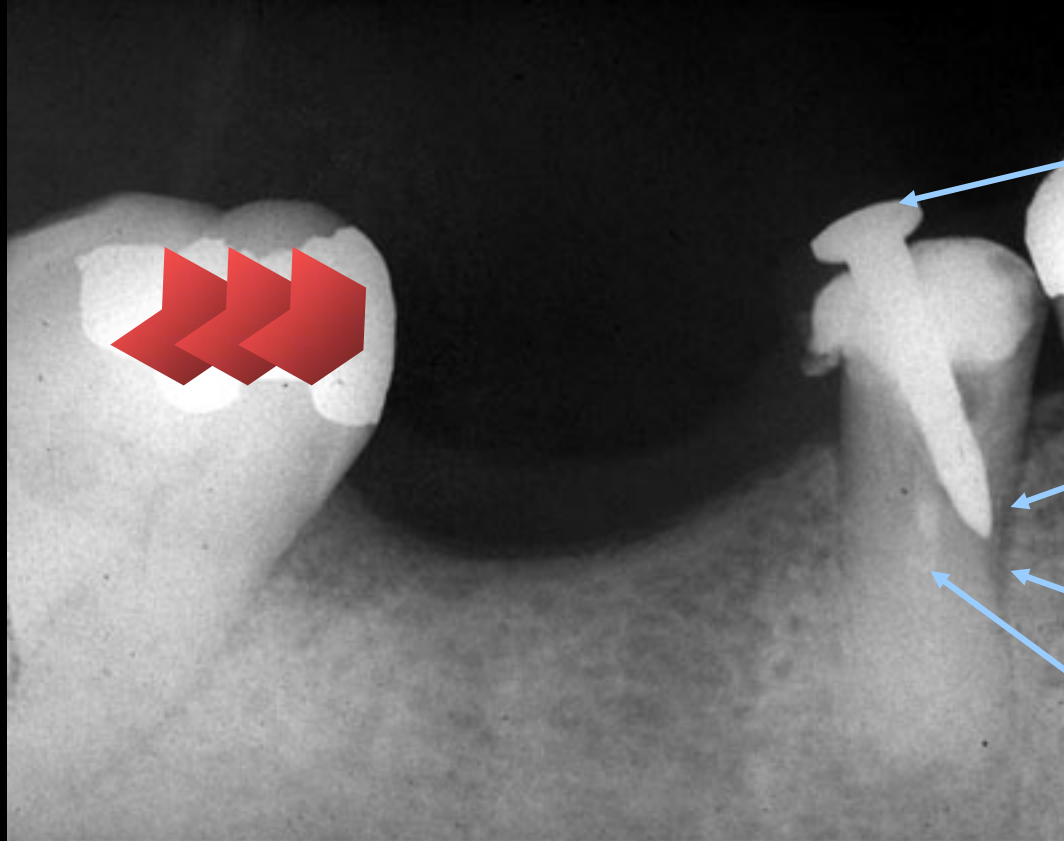
Kronenbeschliff

Zement

**Kunststoffkronen  
(unsichtbar)**

Knochenabbau

# Metallschatten Stiftretention



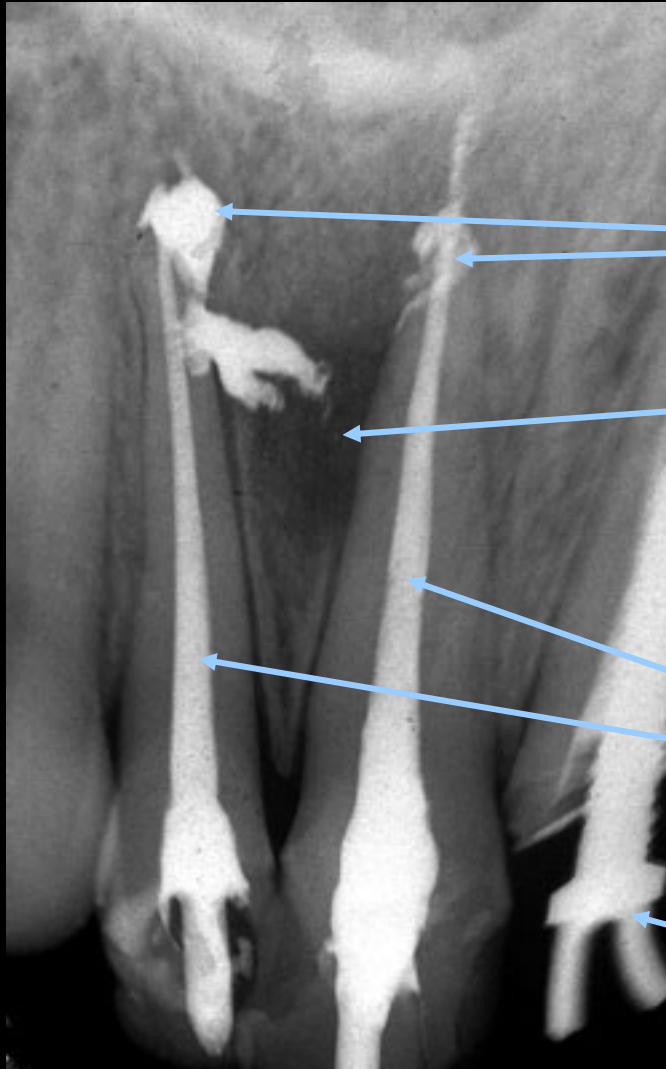
• **Metallstift  
(nicht  
achsengerecht)**

• **Fausse route**

• **Periodontalspalt  
verbreitert**

• **röntgendichte  
Wurzelfüllung  
(kaum erkennbar)**

# Metallschatten Stiftretention



• **apikale Überfüllung**

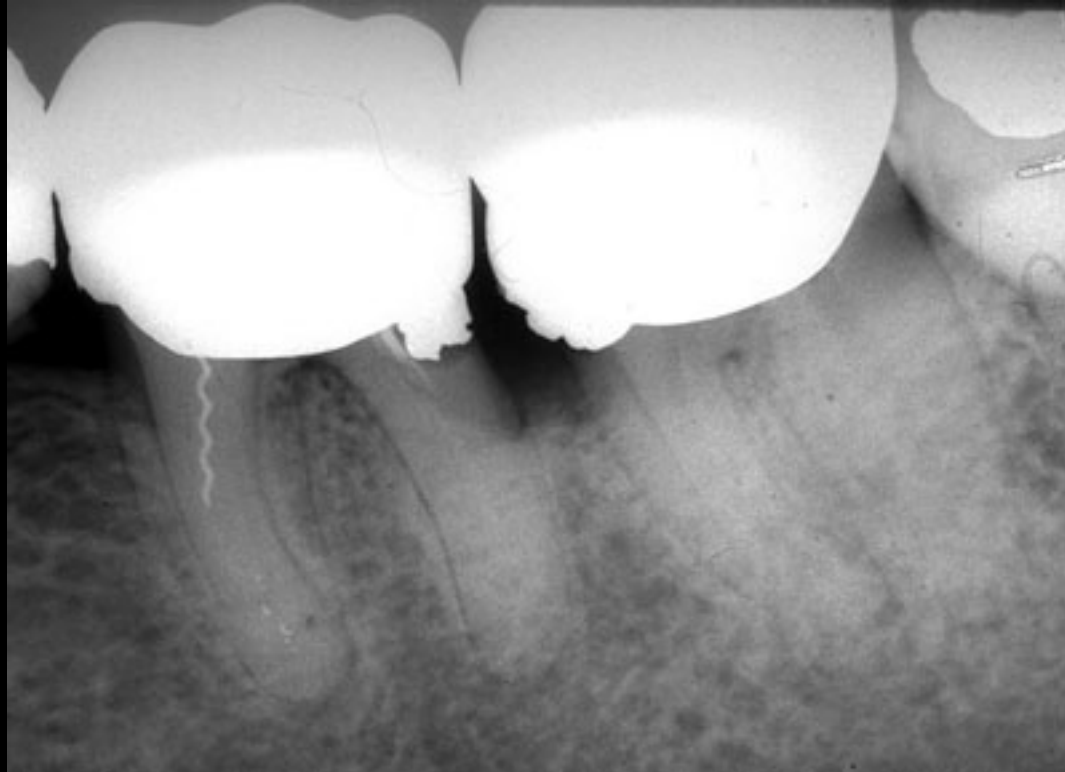• **chronische  
Fremdkörper-  
reaktion im  
Alveolarknochen**

**Unscharf begrenzte  
Aufhellung**

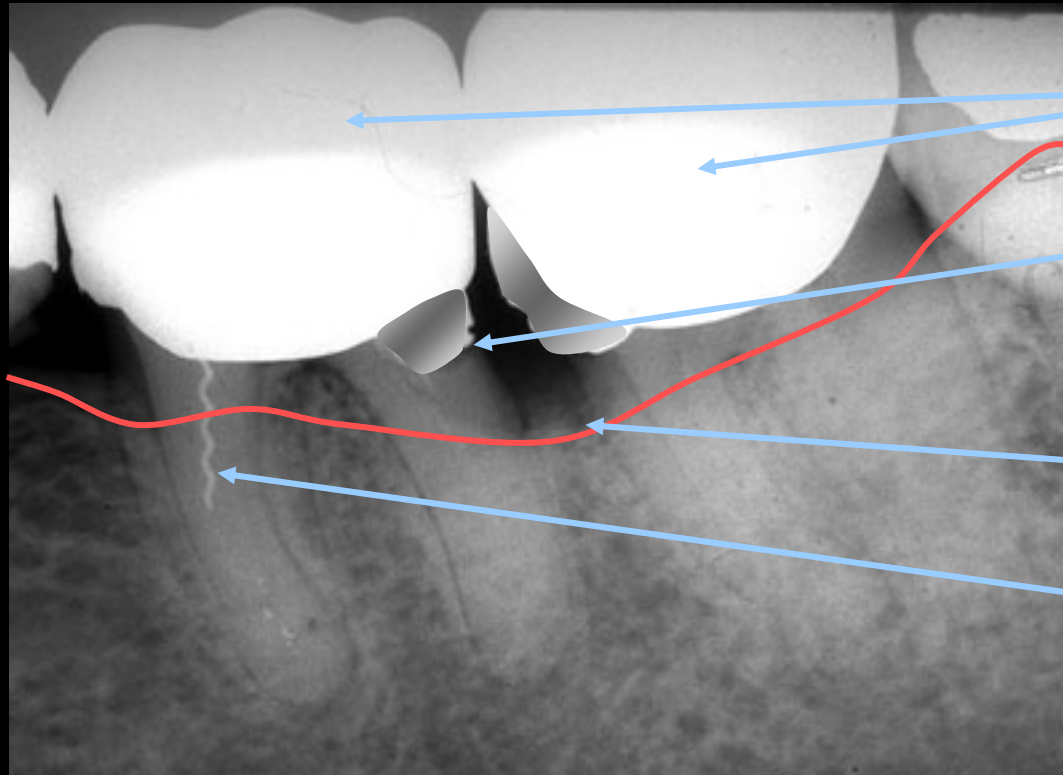
• **röntgendichte  
Wurzelfüllung**

• **Metallstift mit  
Retention**

# Metallschatten Wurzelkanal



# Metallschatten Wurzelkanal



● **Goldkronen**

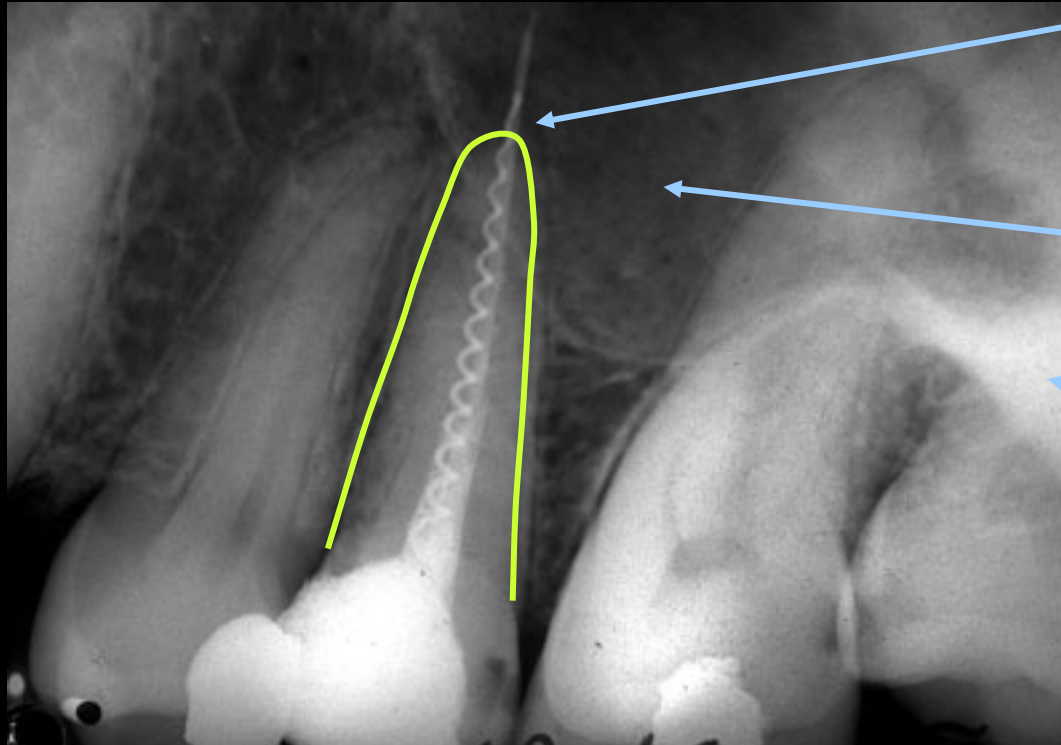
● **Karies  
mit Amalgam  
„geflickt“**

● **Knochenabbau**

● **Lentulo  
(Wurzelfüllung nicht  
bis zum Apex  
verfolgbar)**



# Metallschatten Wurzelkanal



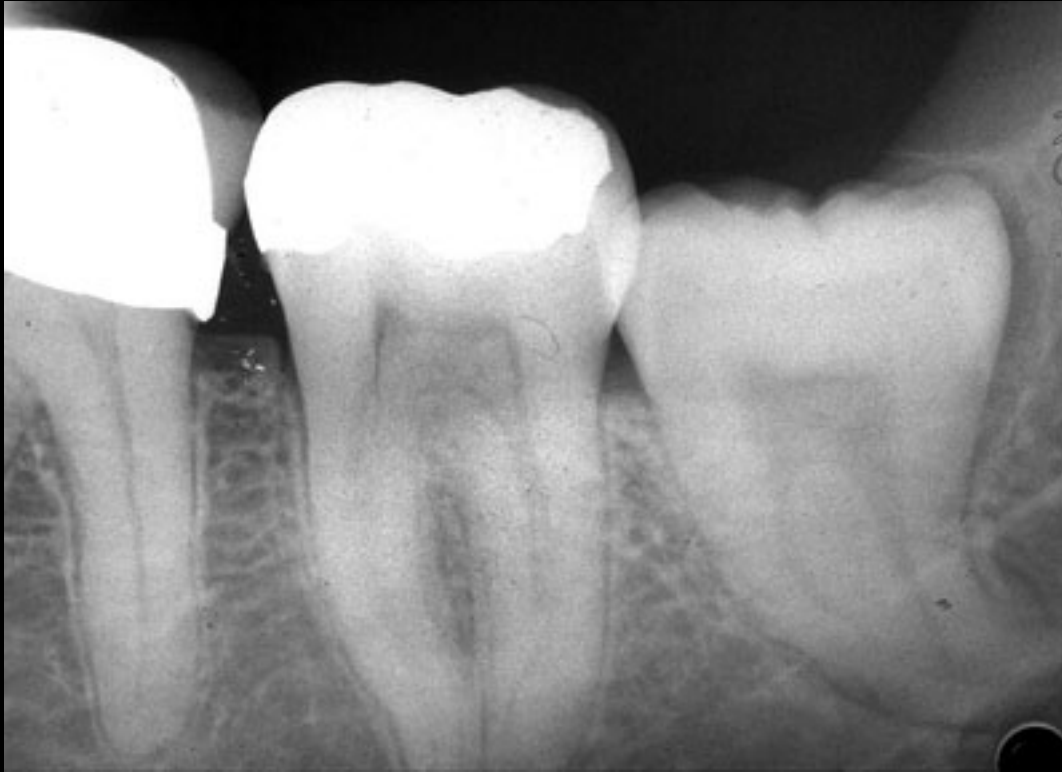• **Lentulo**

(über den Apex  
hinausgeschoben)

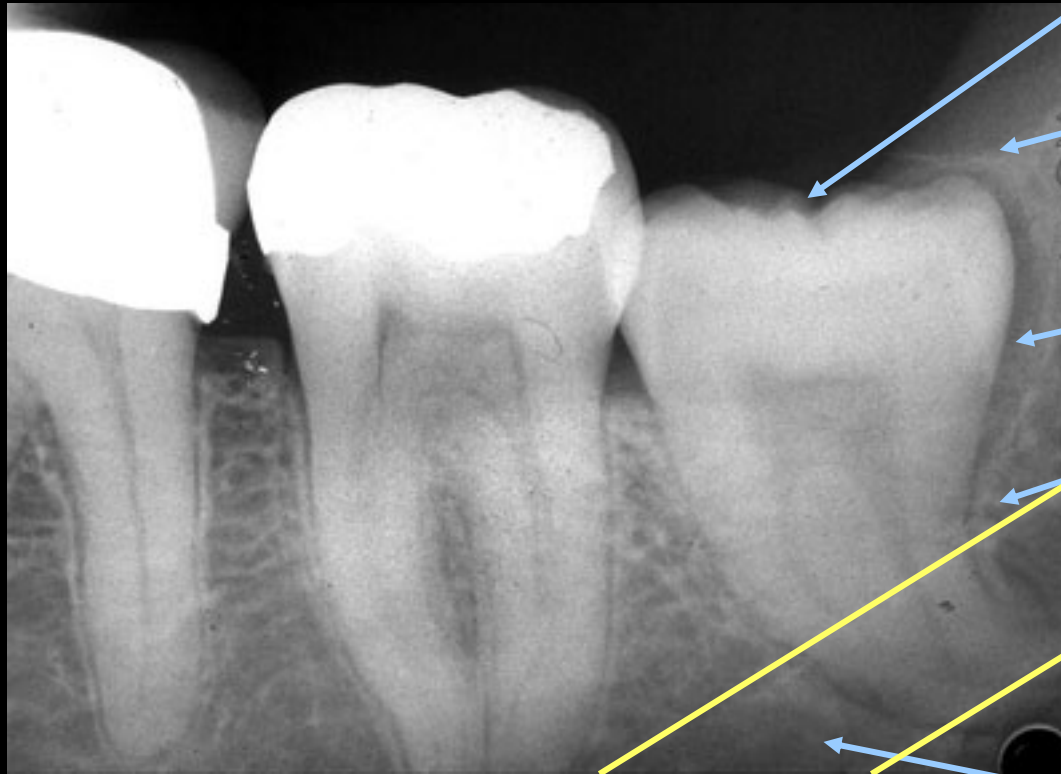
• **Sinus maxillaris**

• **Arcus  
zygomaticus**

# Weisheitszahn Unterkiefer



# Weisheitszahn Unterkiefer



38 nicht durchgebrochen

**Dystopie**

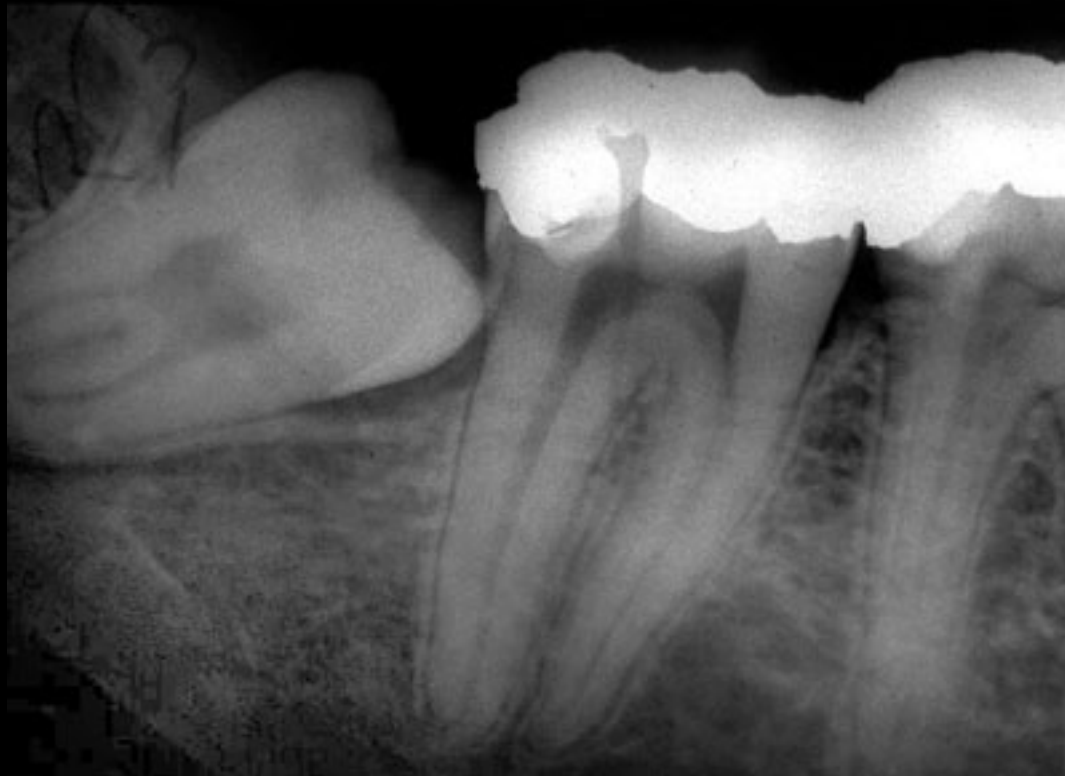Unter dem Kieferknochen retiniert

Zahnsäckchen

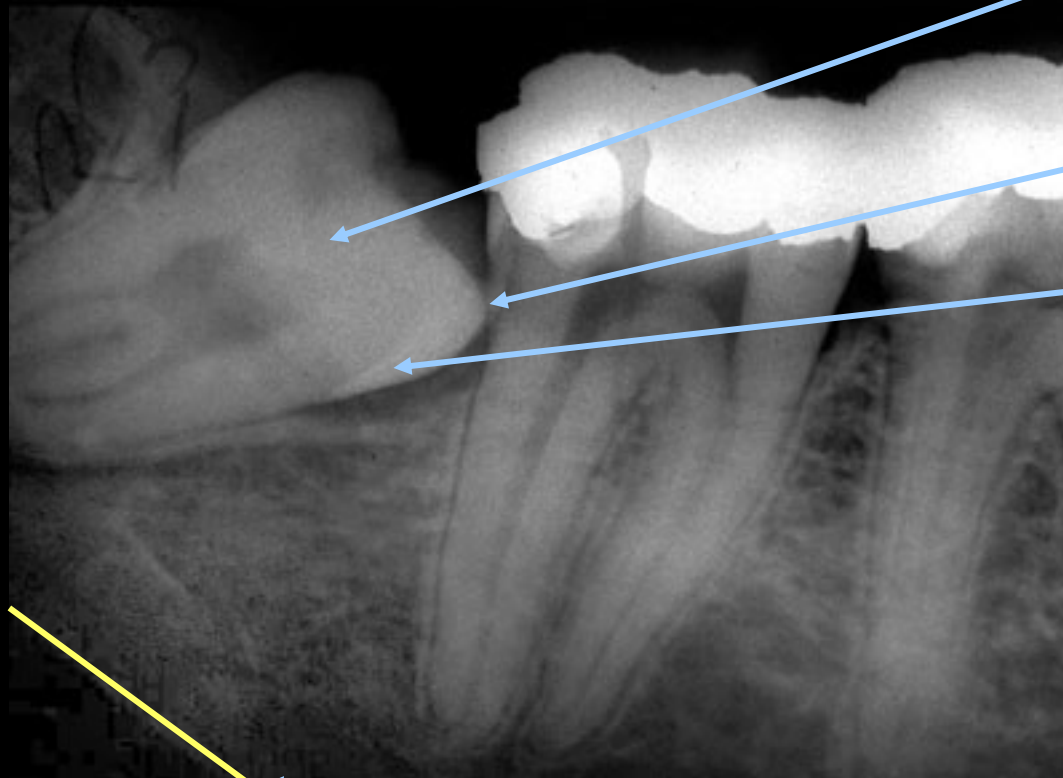
Wurzelkrümmung

Canalis mandibulae

# Weisheitszahn Unterkiefer



# Weisheitszahn Unterkiefer



• **38 nicht durch-  
gebrochen**

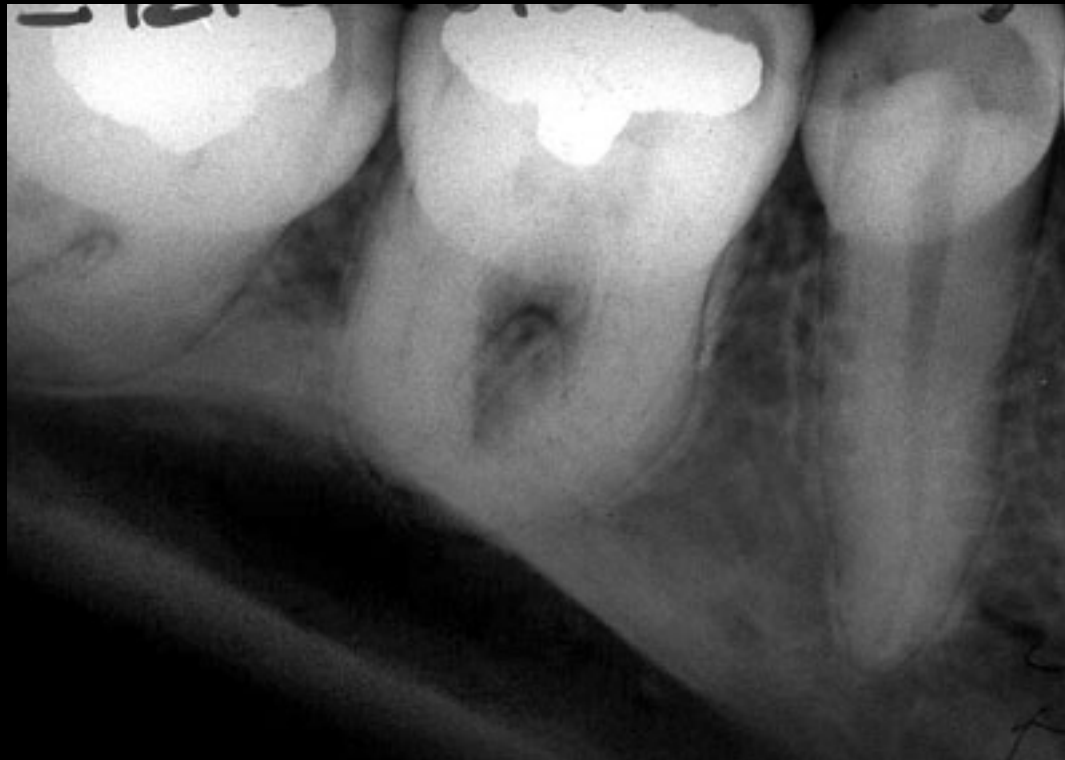• **Dystopie**

• **Unter dem Zahn  
47 retiniert**

• **Kippung nach  
mesial**

• **Craniale Begrenzung  
des  
Canalis mandibulae**

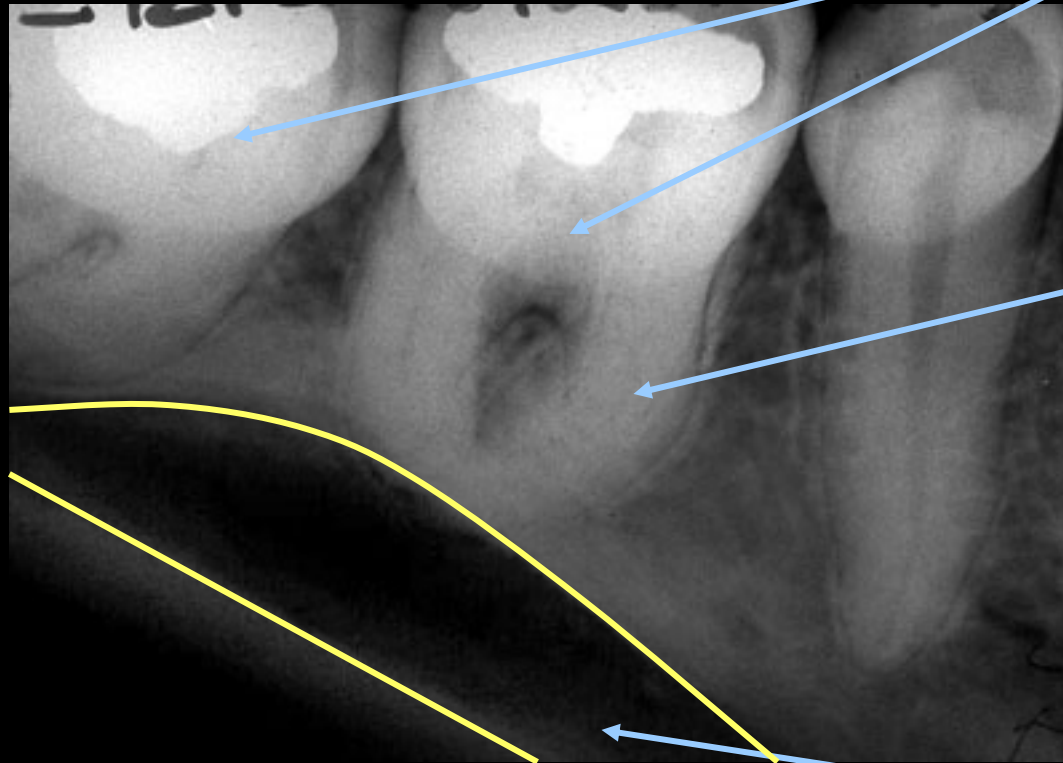
# Anatomie Unterkiefer





# Anatomie

## Canalis mandibulae

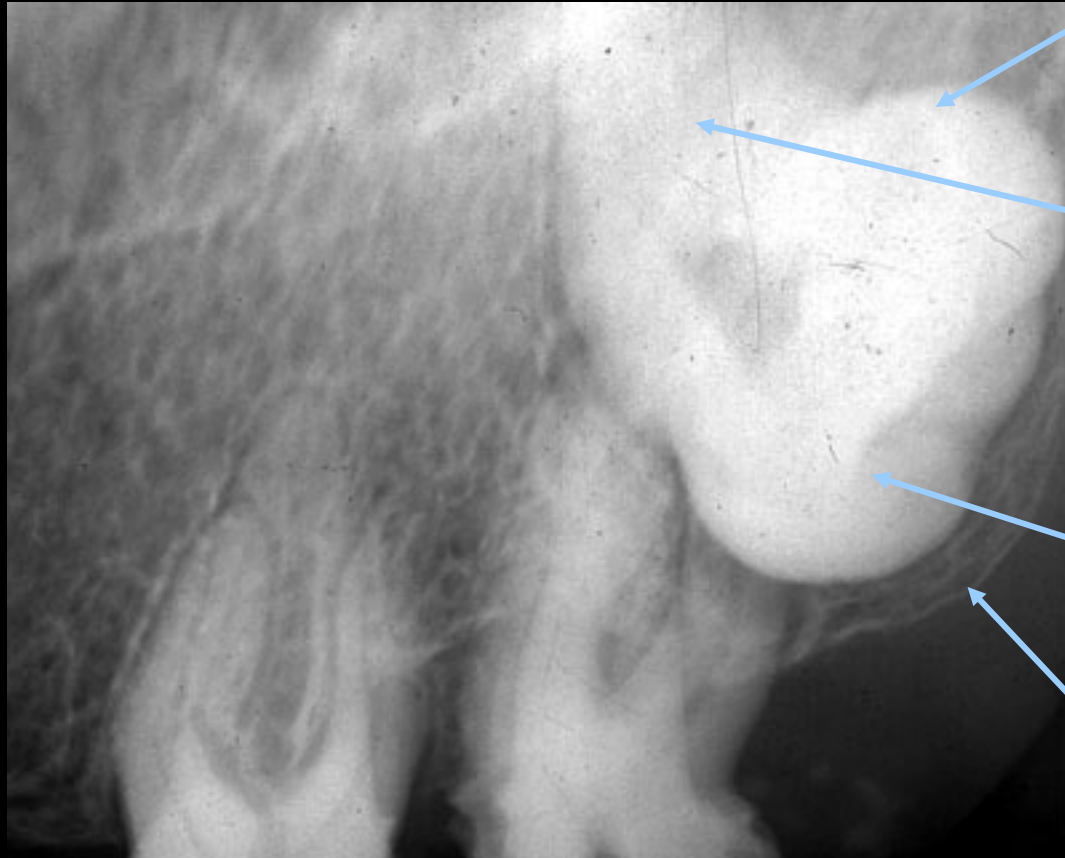

**Hypometrische  
Abbildung**

**Wurzelkrümmung**

**Canalis mandibulae  
(Fehlprojektion)**

# Weisheitszahn Oberkiefer



● 28 nicht durch-  
gebrochen

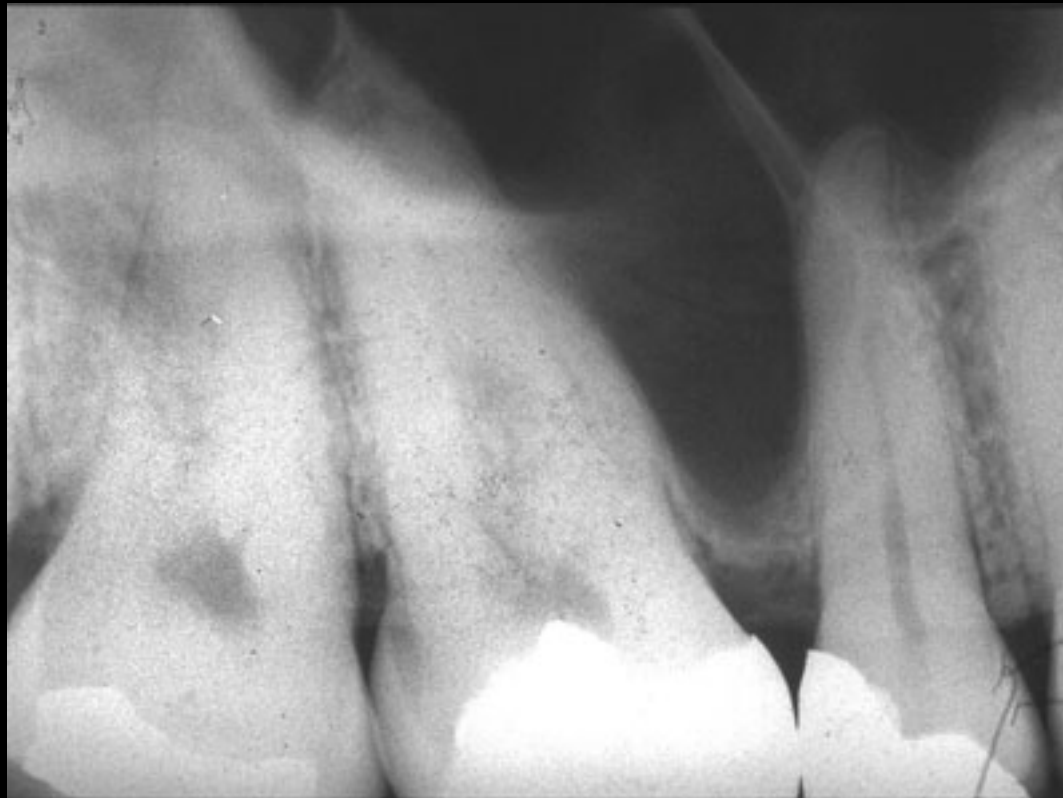● **Dystopie**

● Wurzelkrümmung

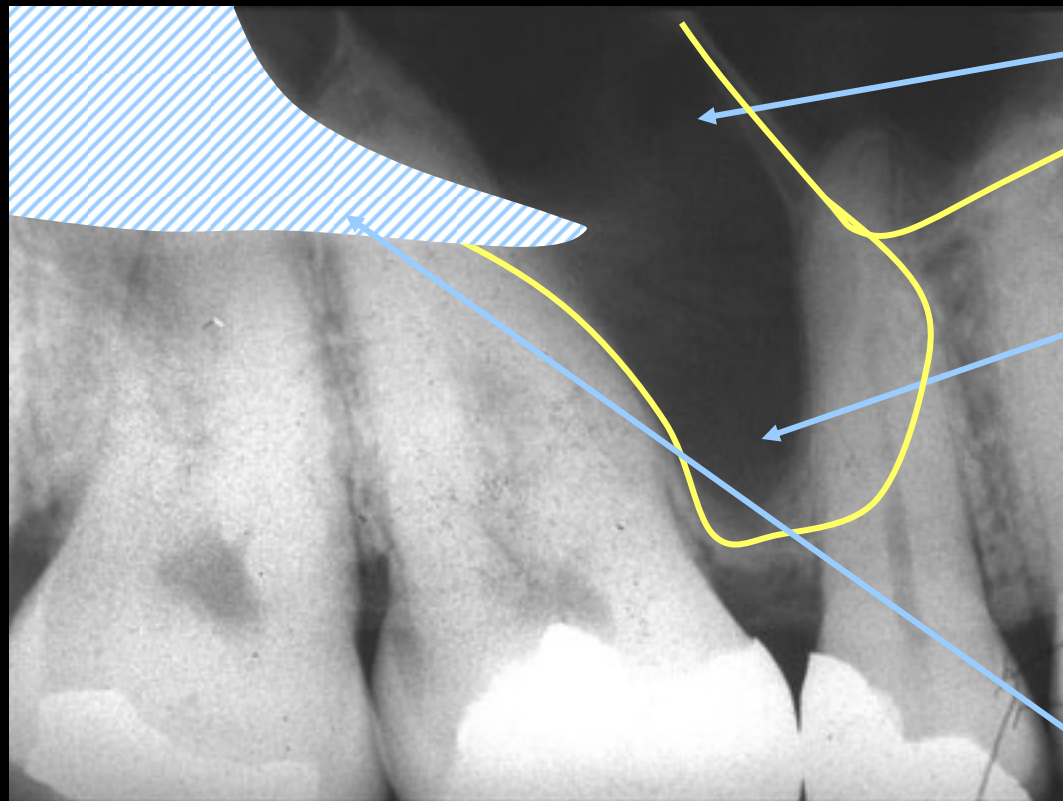
● Kippung nach  
distal

● Tuber maxillae

# Anatomie Oberkiefer



# Anatomie Sinus maxillaris

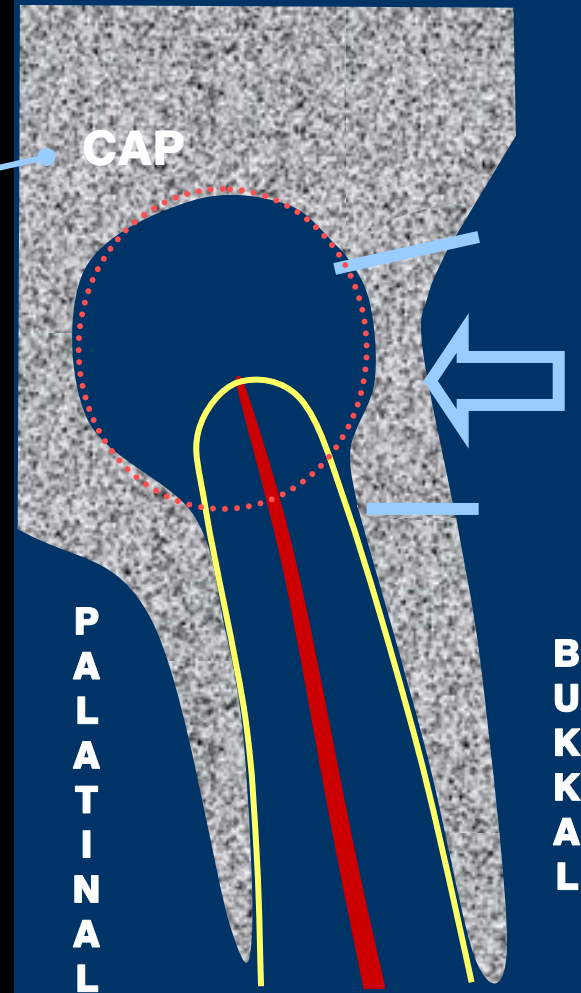
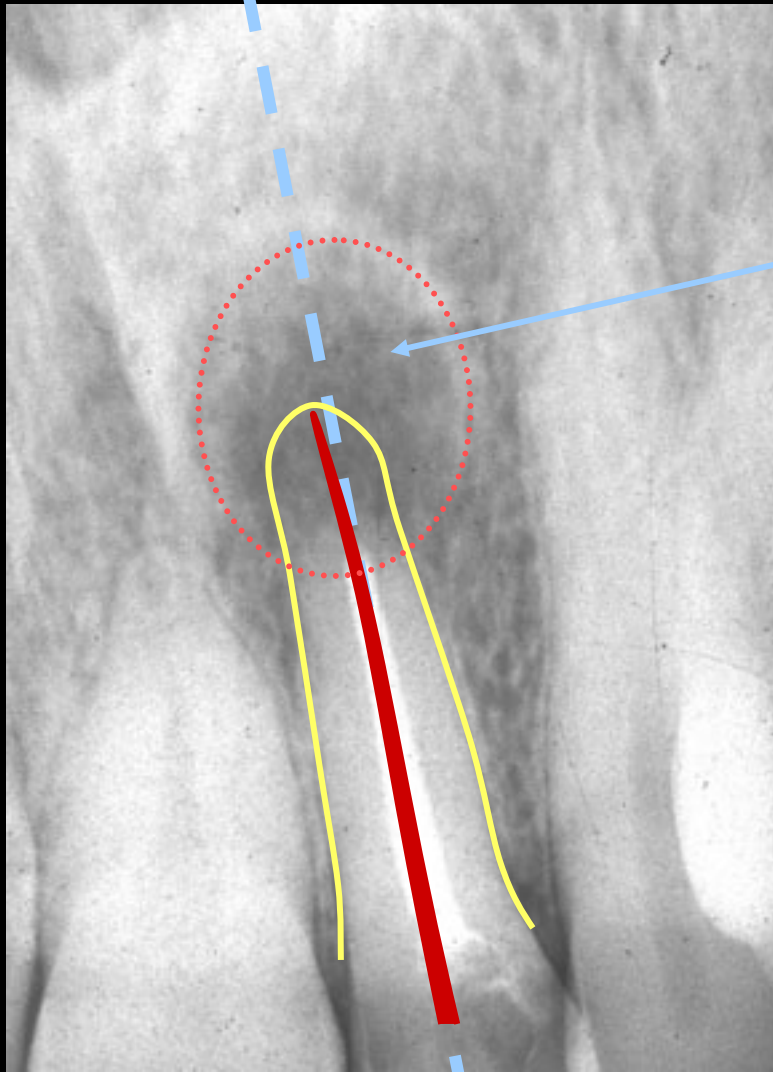


**Sinus maxillaris**

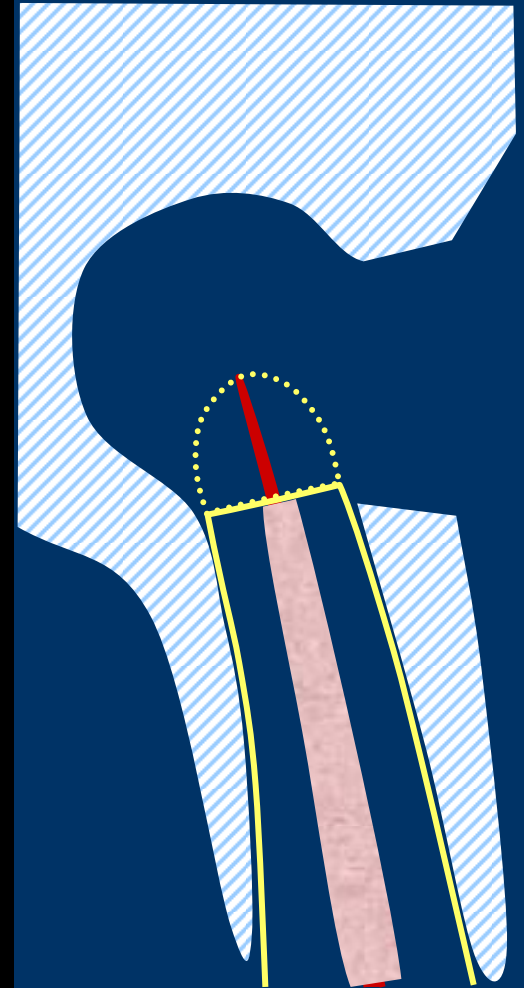
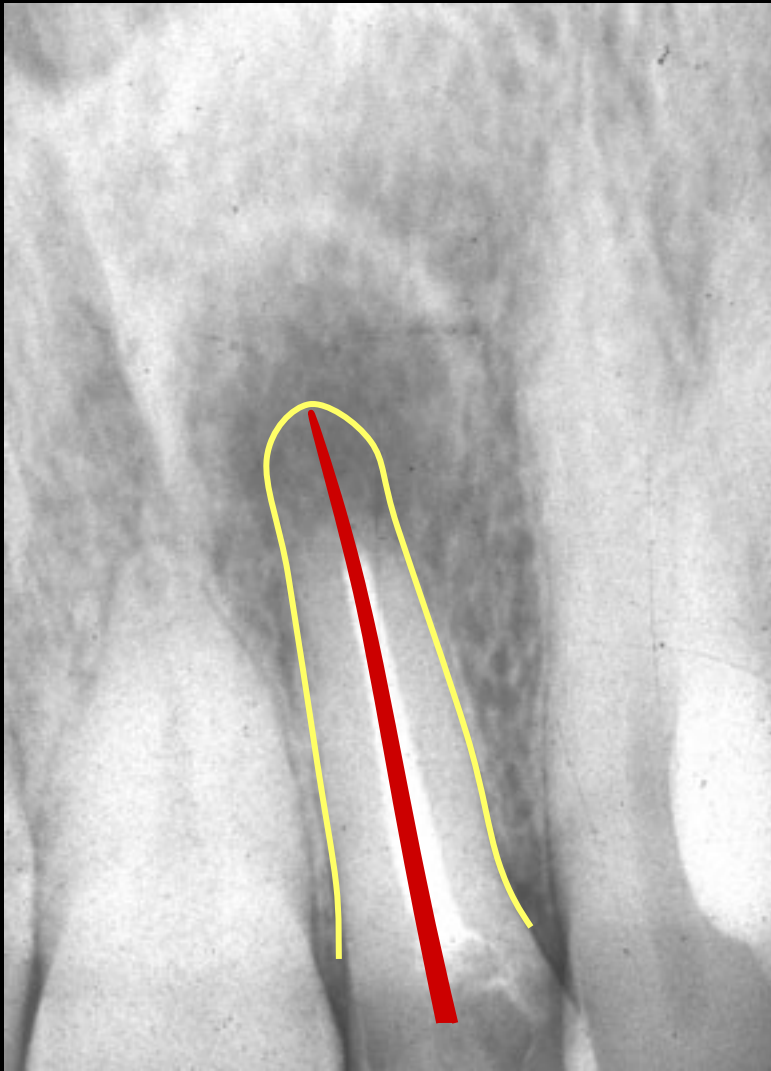
**Rezessus des  
Sinus maxillaris**

**Arcus  
zygomaticus**

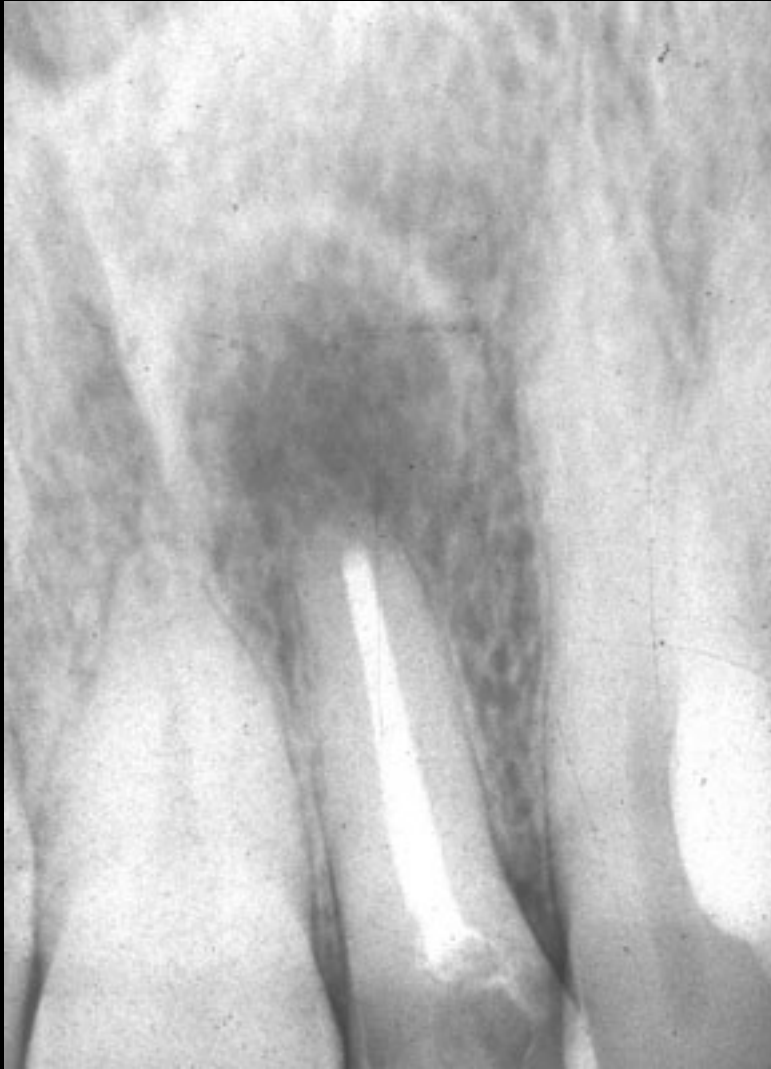
# Aufhellungen Wurzelspitzenresektion



# Aufhellungen Wurzelspitzenresektion

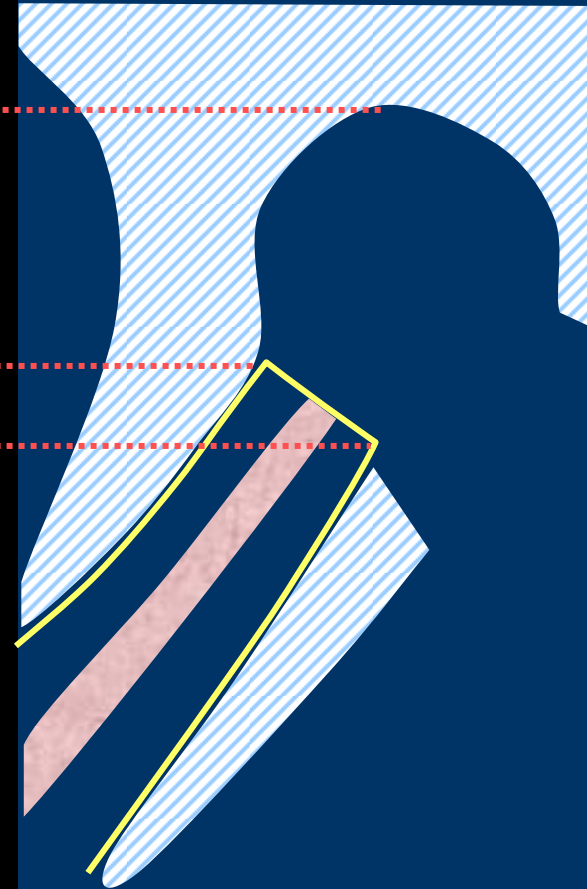
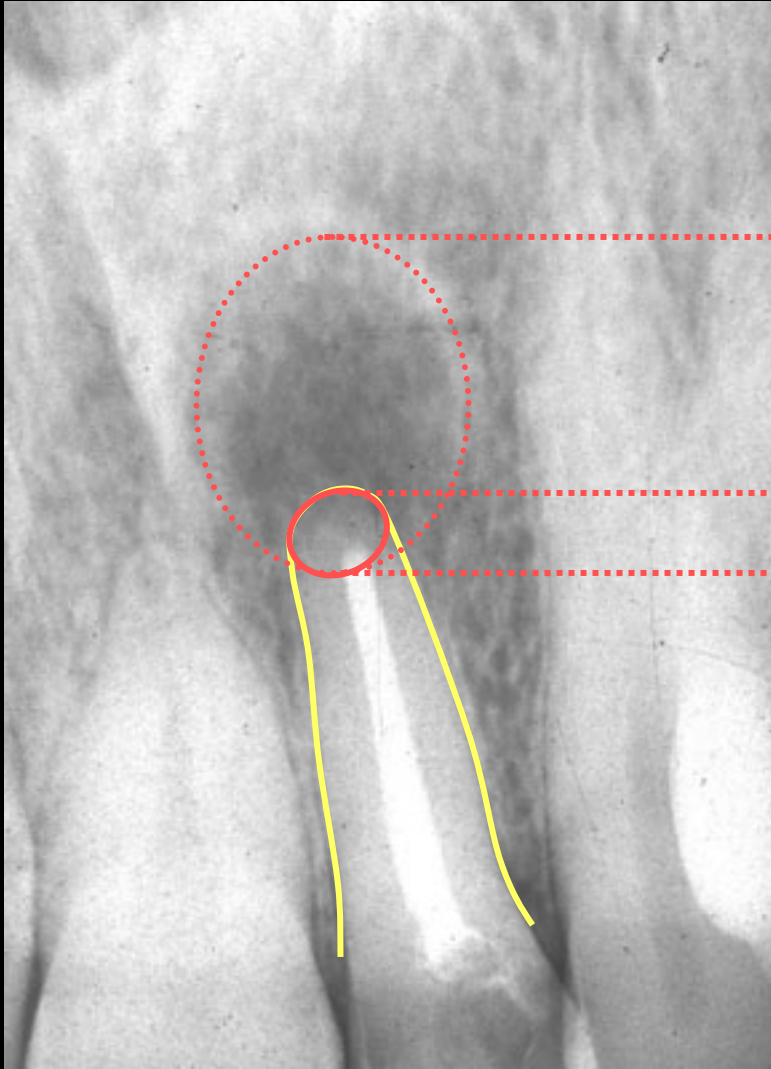


# Aufhellungen Wurzelspitzenresektion

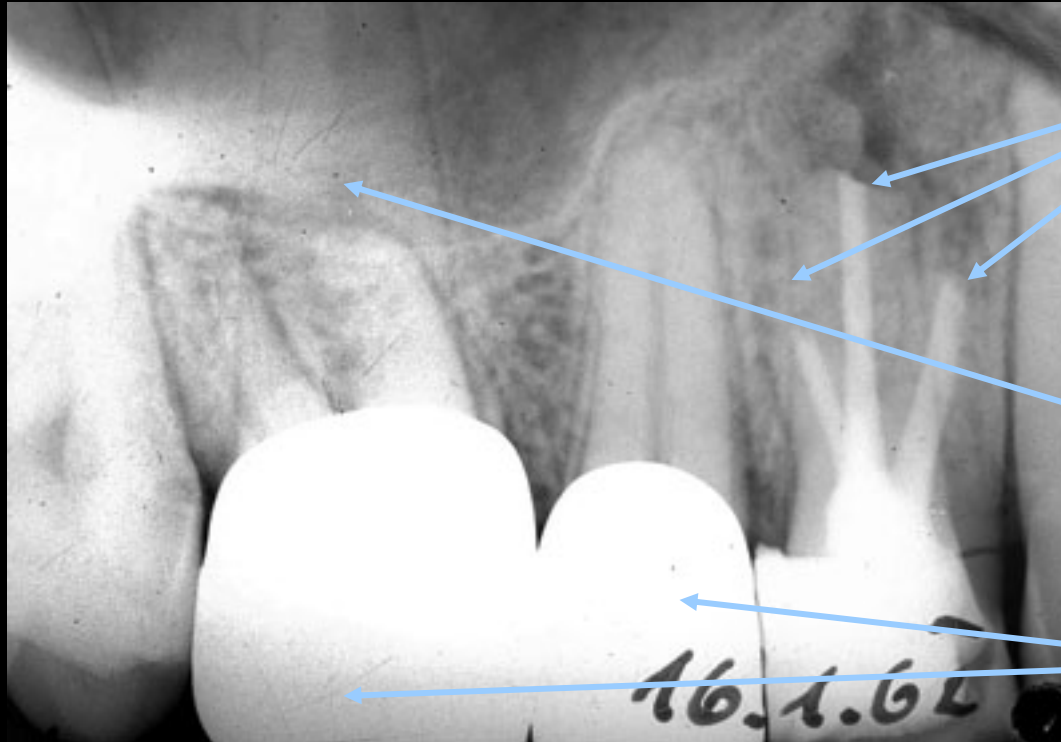




# Aufhellungen Wurzelspitzenresektion



# Aufhellungen Wurzelspitzenresektion



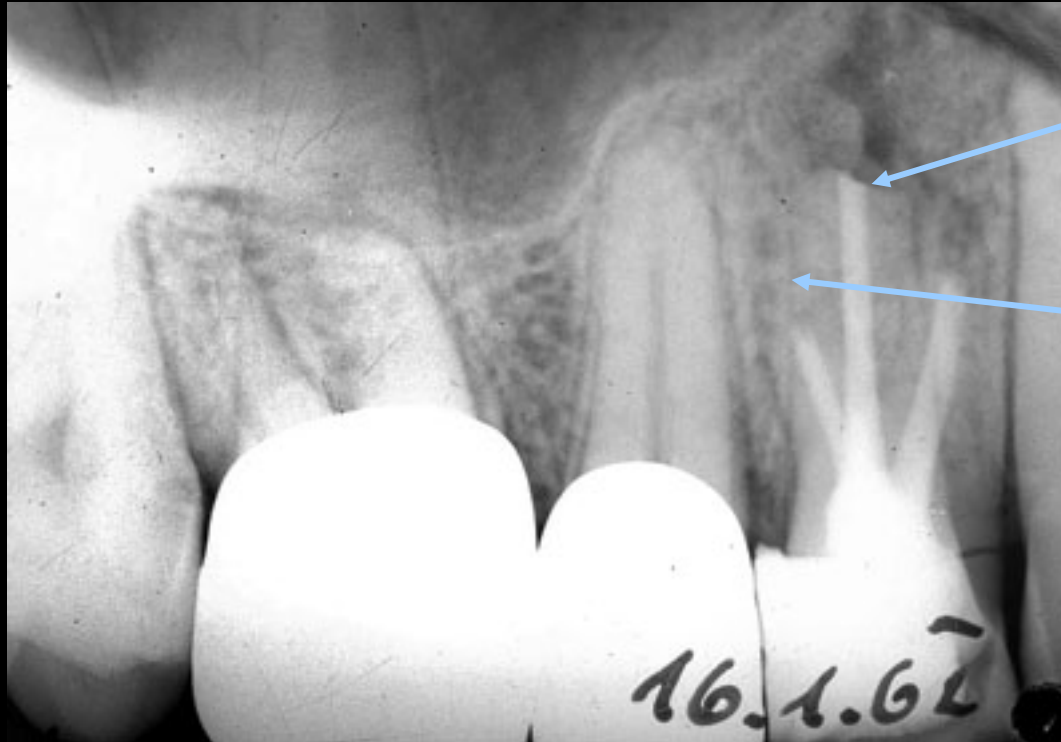
**Zahn 14**

**Molarisation**

**Sinus maxillaris,  
Arcus zygomaticus**

**Metallkronen**

# Aufhellungen Wurzelspitzenresektion

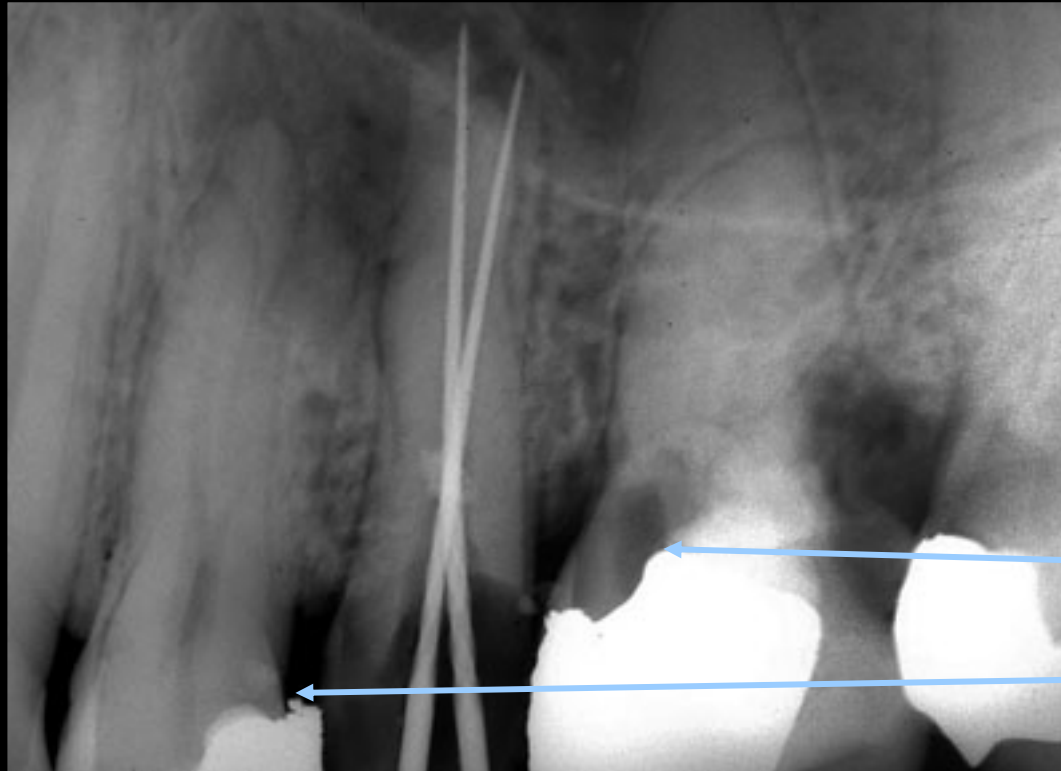


• palatinal nicht  
vollständig  
ausgeheilt

• distobukkal  
Periodontalspalt  
restituiert

= radiologische  
Ausheilung

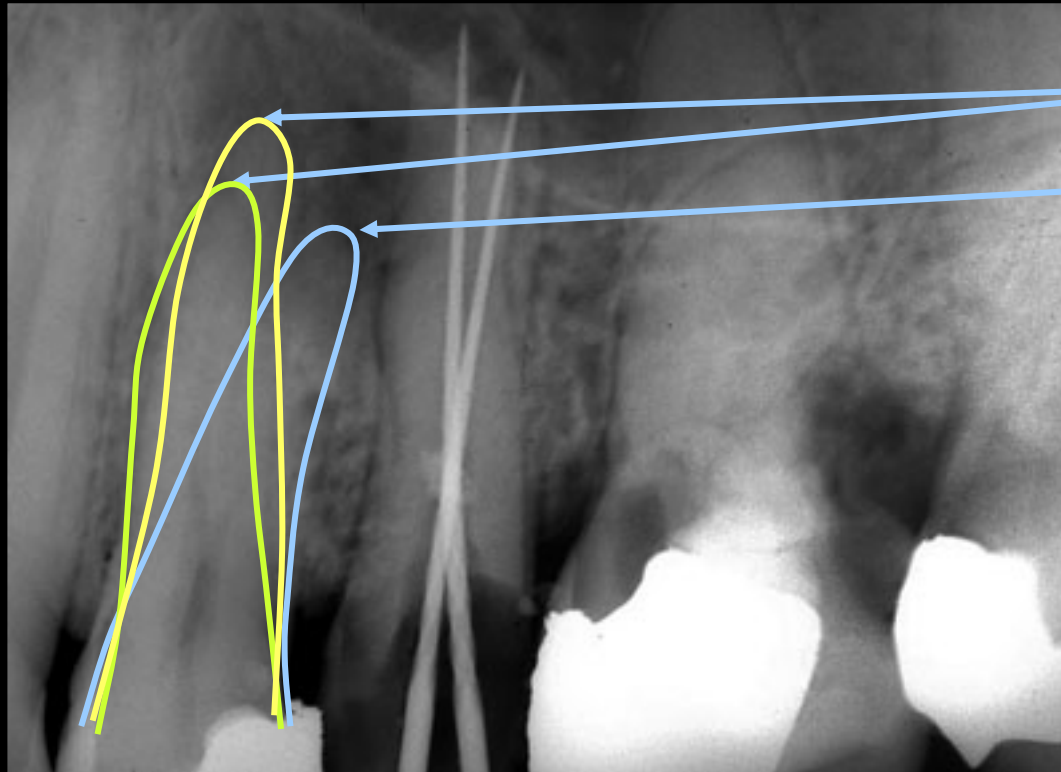
# Endodontie Meßröntgen



• **Karies unter der  
Füllung**

• **überstehende  
Füllung**

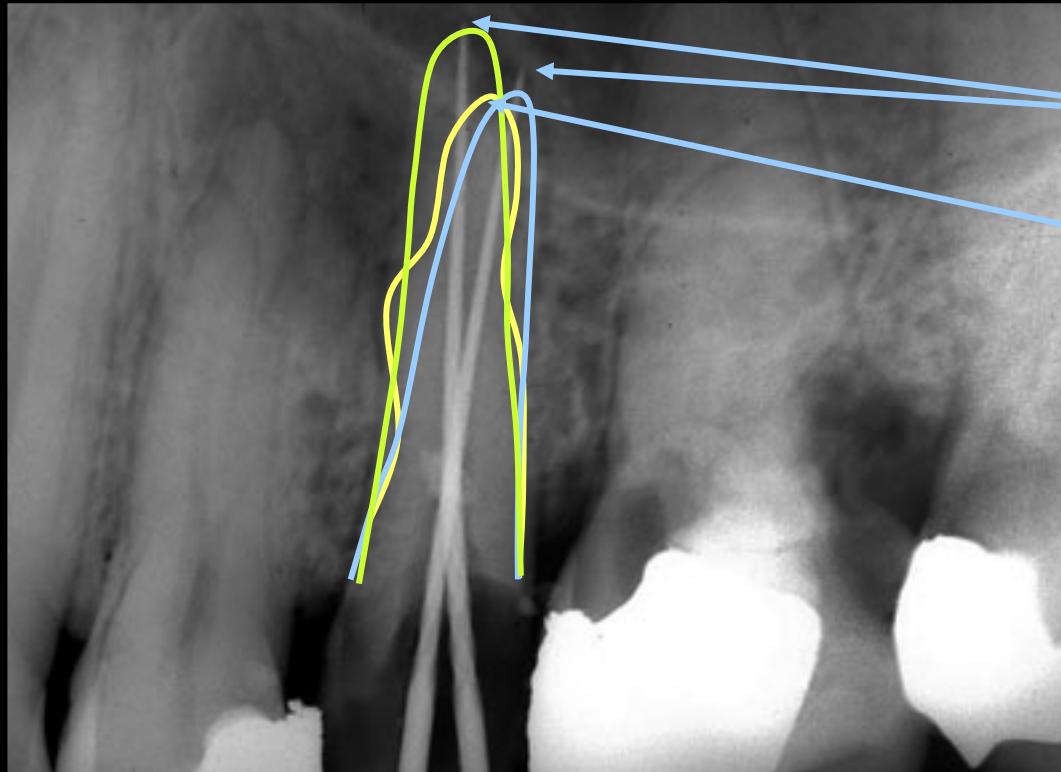
# Endodontie Meßröntgen



• Zahn 24

• Molarisation

# Endodontie Meßröntgen

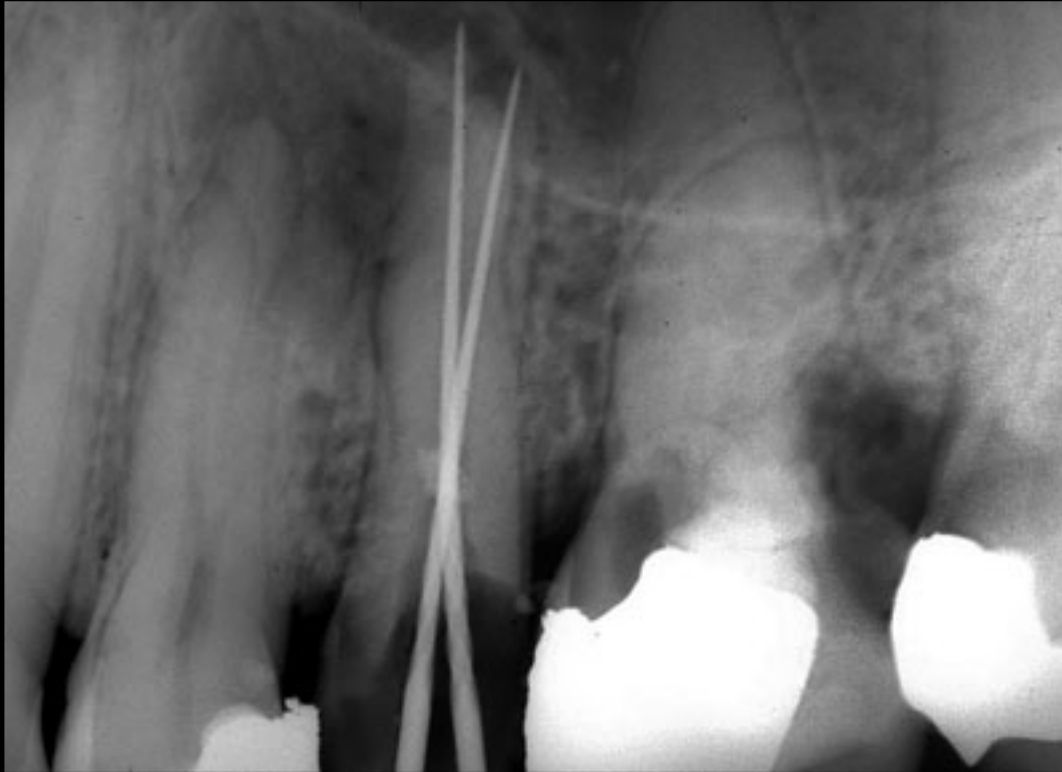


**Zahn 25**

**Zwei kanäle  
markiert**

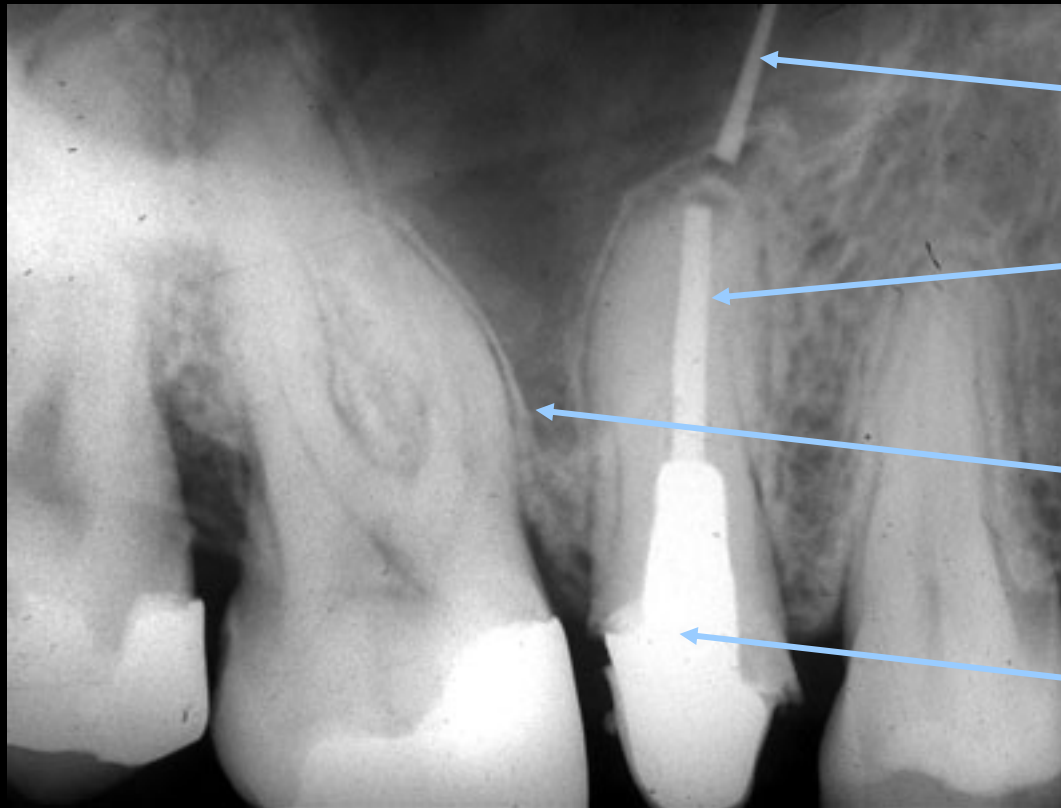
**Molarisation**

# Endodontie Meßröntgen





# Aufhellungen Wurzelspitzenresektion



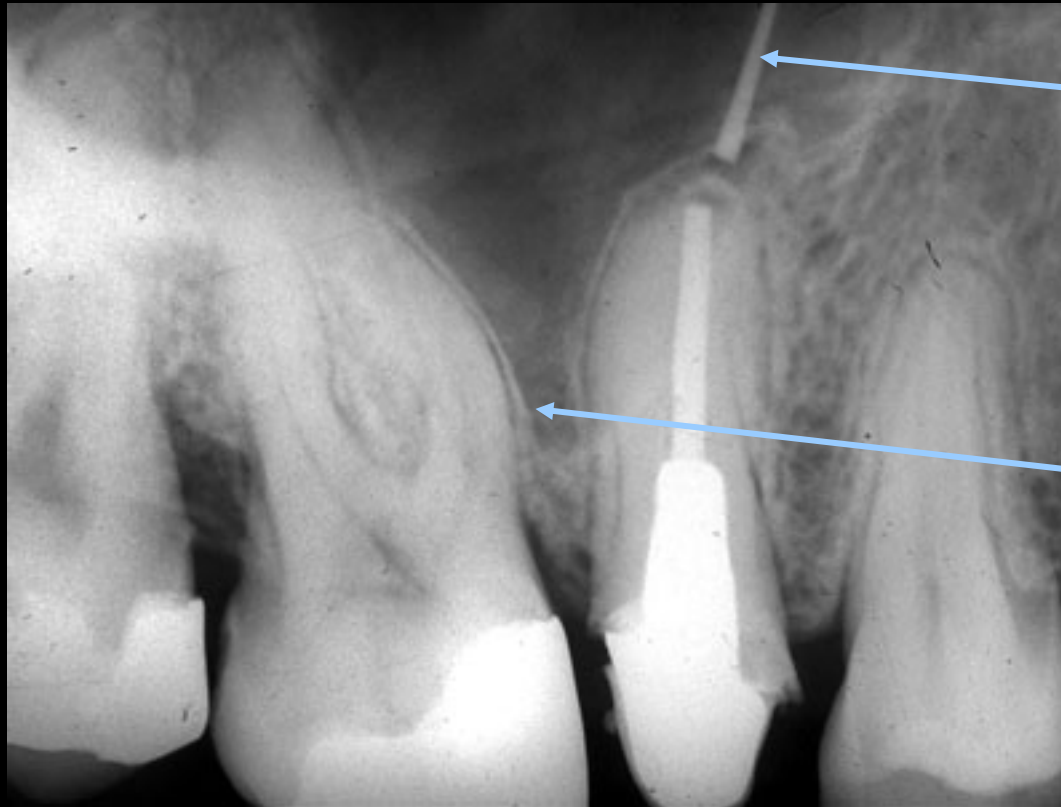• **abgetrennte  
Guttaperchaspitze**

• **Wurzelfüllung  
Guttaperchaspitze**

• **Rezessus des  
Sinus maxillaris**

• **gegossener  
Stiftaufbau**

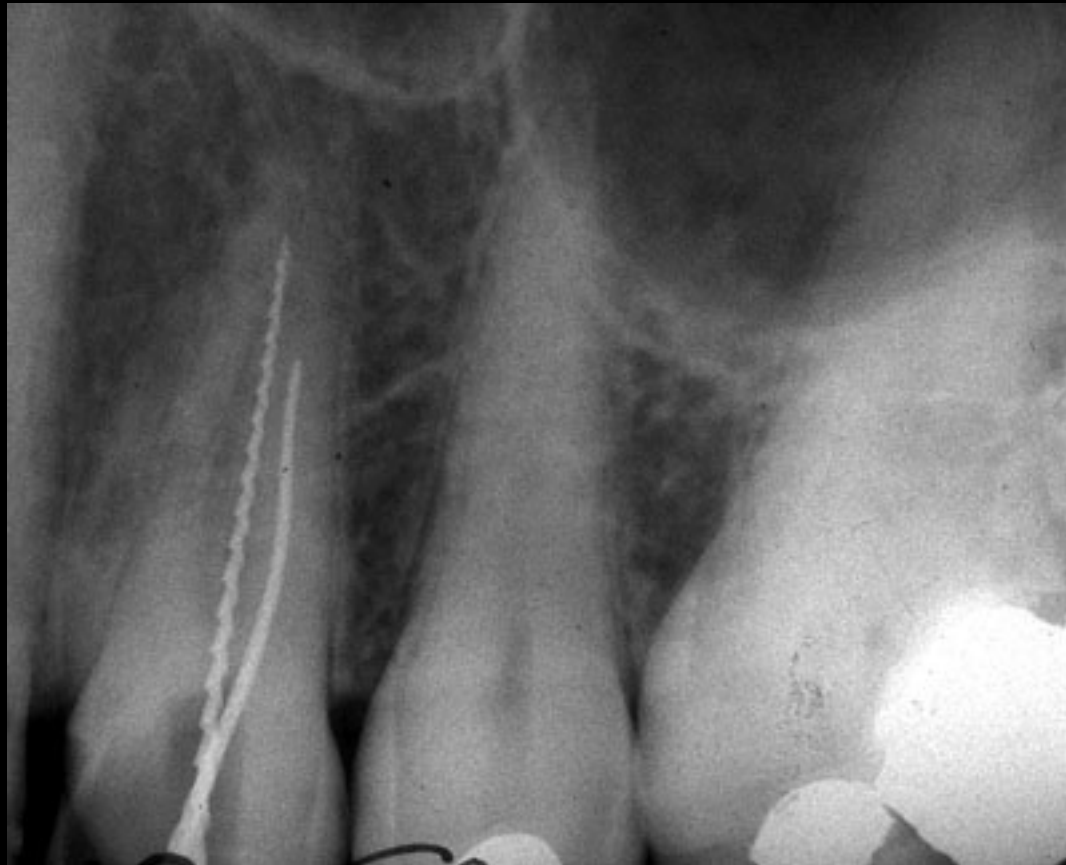# Aufhellungen Wurzelspitzenresektion



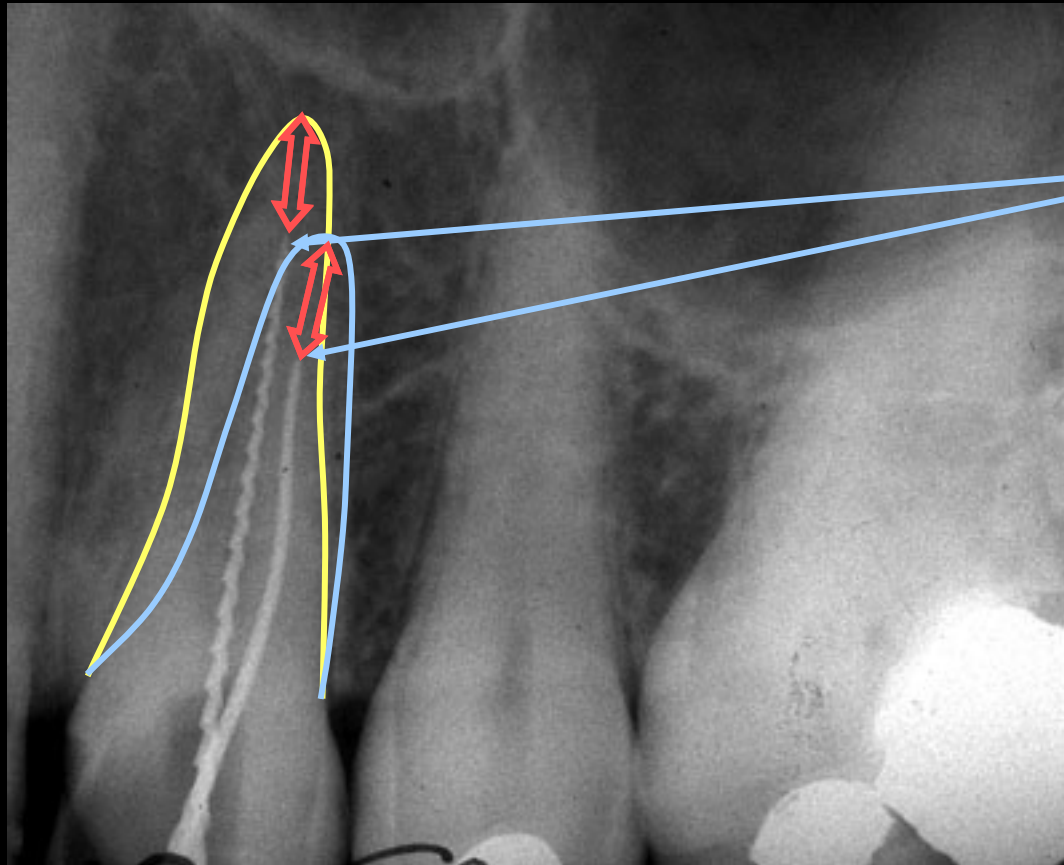
abgetrennte  
Guttaperchaspitze

Rezessus des  
Sinus maxillaris

# Endodontie Meßröntgen



# Endodontie Meßröntgen



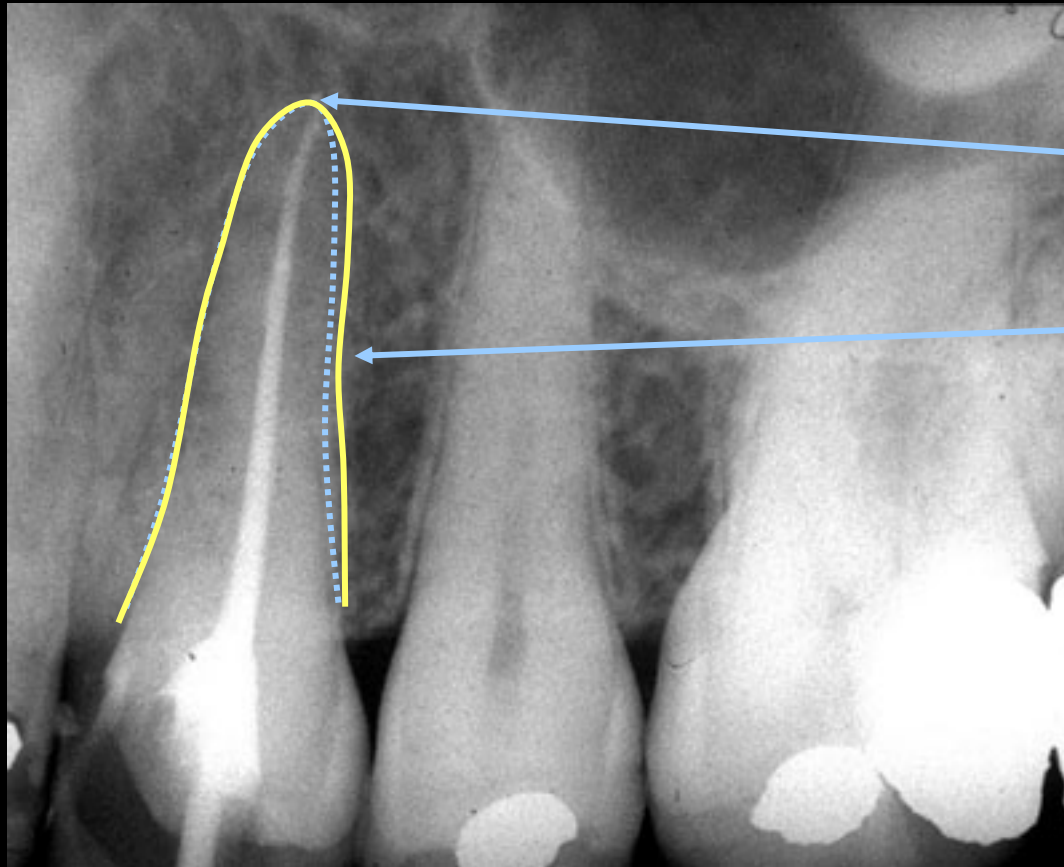
**Zahn 24**

**Zwei Kanäle  
markiert**

**Instrumente zu  
kurz**

# Endodontie

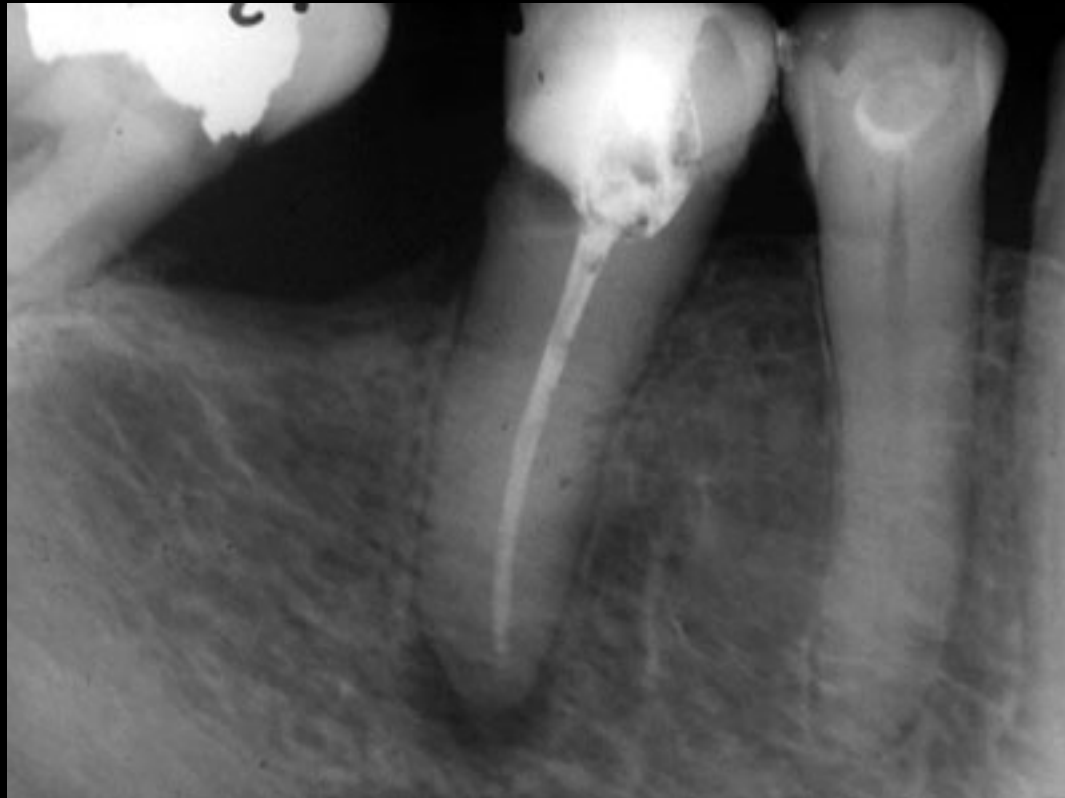## Füllungsrontgen



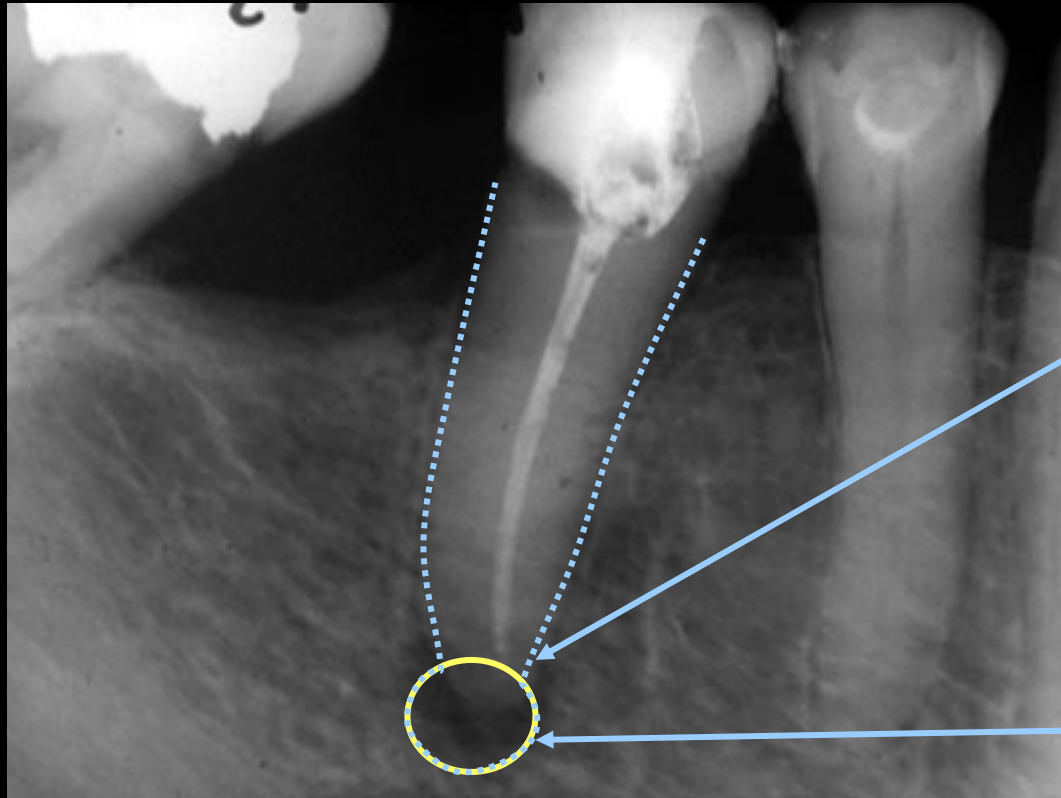
• **Füllung bis zum Apex**

• **Wurzeln überlappen**

# Aufhellung CAP



# Aufhellung CAP



**CAP**  
= **chronische**  
**apikale**  
**Parodontitis**

• **Periodontalspalt**  
**geht in die**  
**Aufhellung über**  
**= CAP**

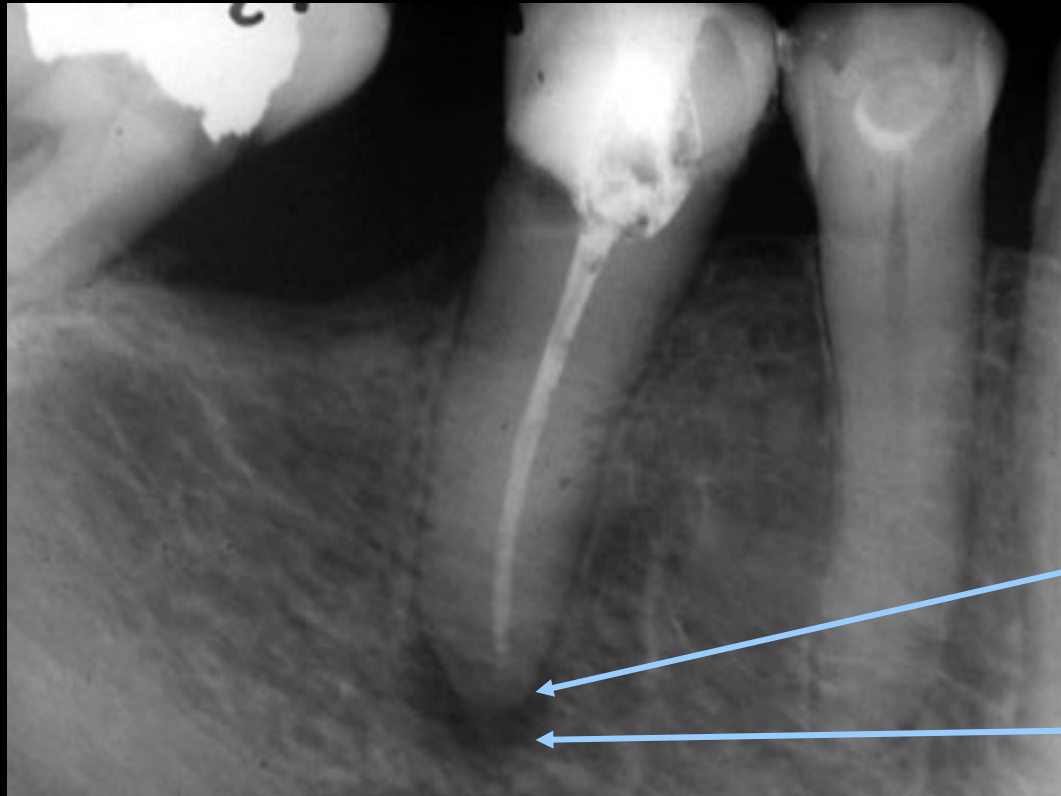
**CAP oder**  
**Foramen mentale?**

• **periapikale**  
**Aufhellung**



# Aufhellung CAP

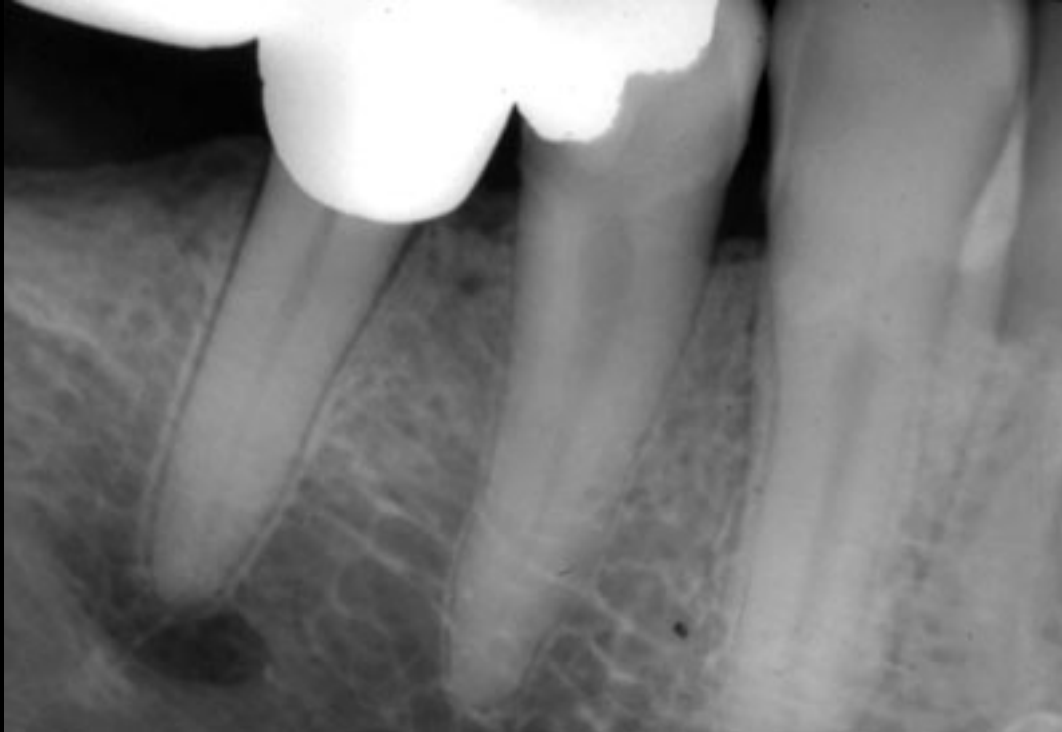BEFUND:



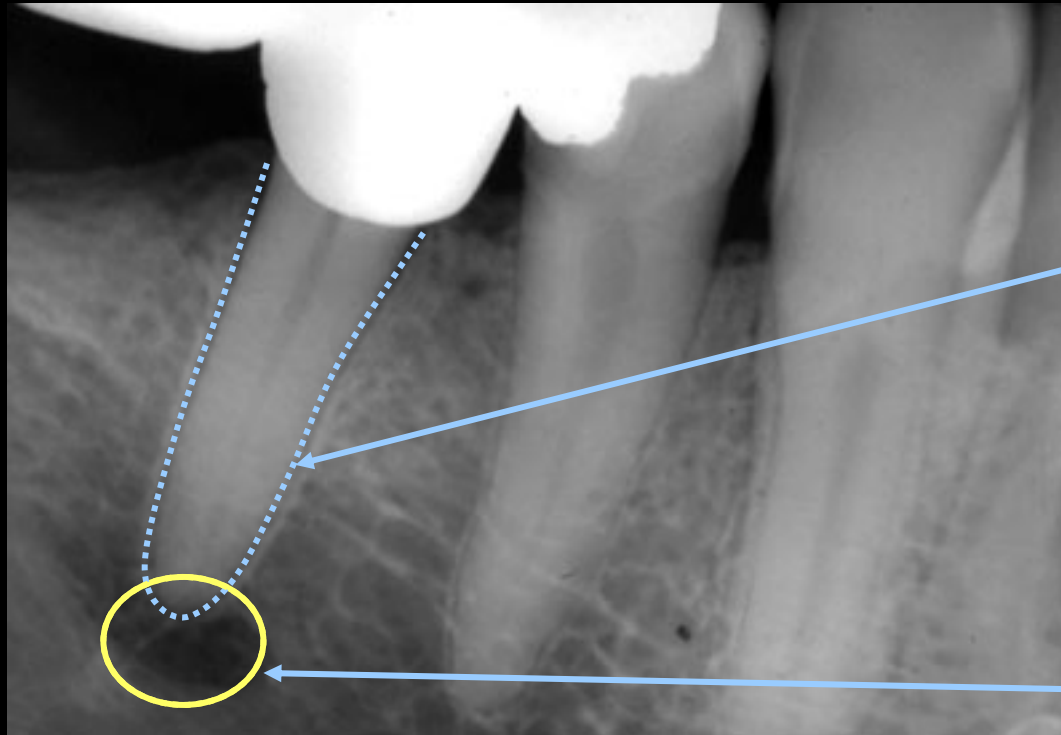
Periodontalspalt  
**nicht** verfolgbar

periapikale  
Aufhellung

# Aufhellung Foramen mentale



# Aufhellung CAP

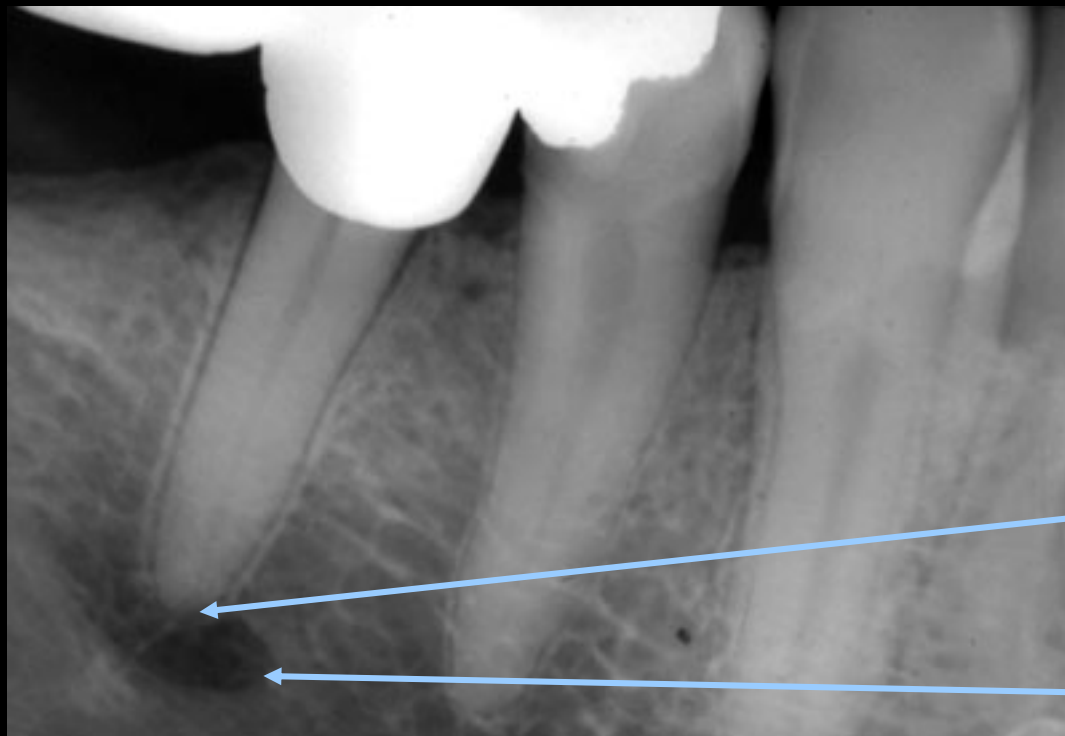


• **Periodontalspalt  
von Aufhellung  
abgegrenzt  
= Foramen mentale**

**CAP oder  
Foramen mentale?**

• **periapikale  
Aufhellung**

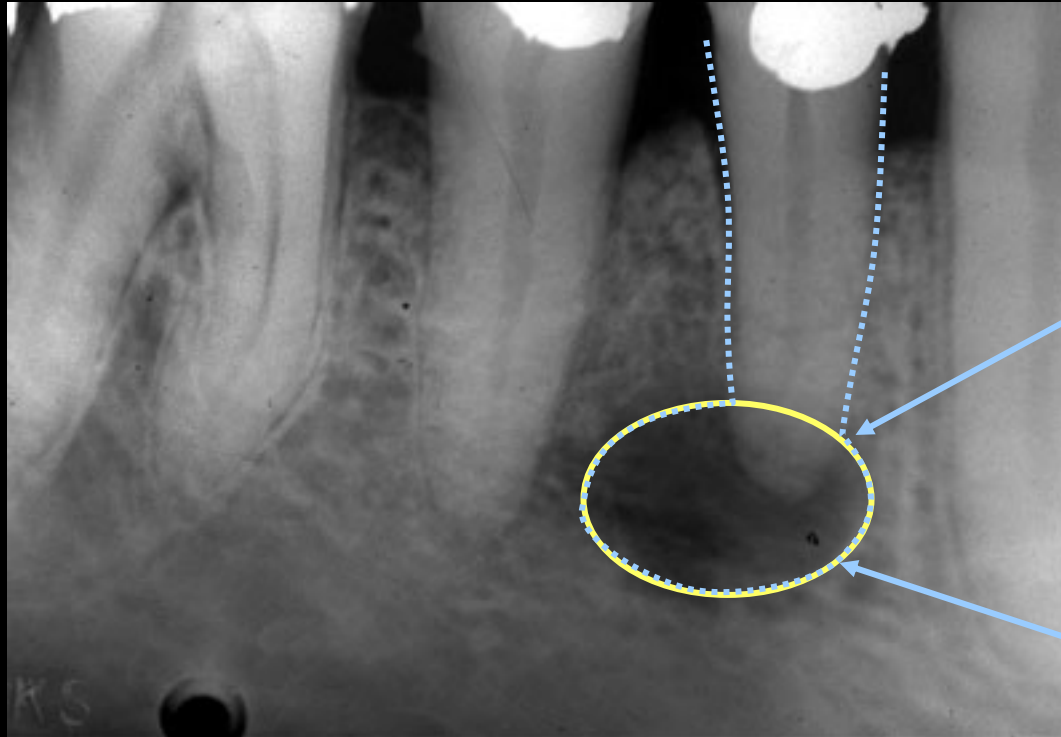
# Aufhellung Foramen mentale



**Periodontalspalt  
verfolgbar**

**periapikale  
Aufhellung**

# Aufhellung CAP

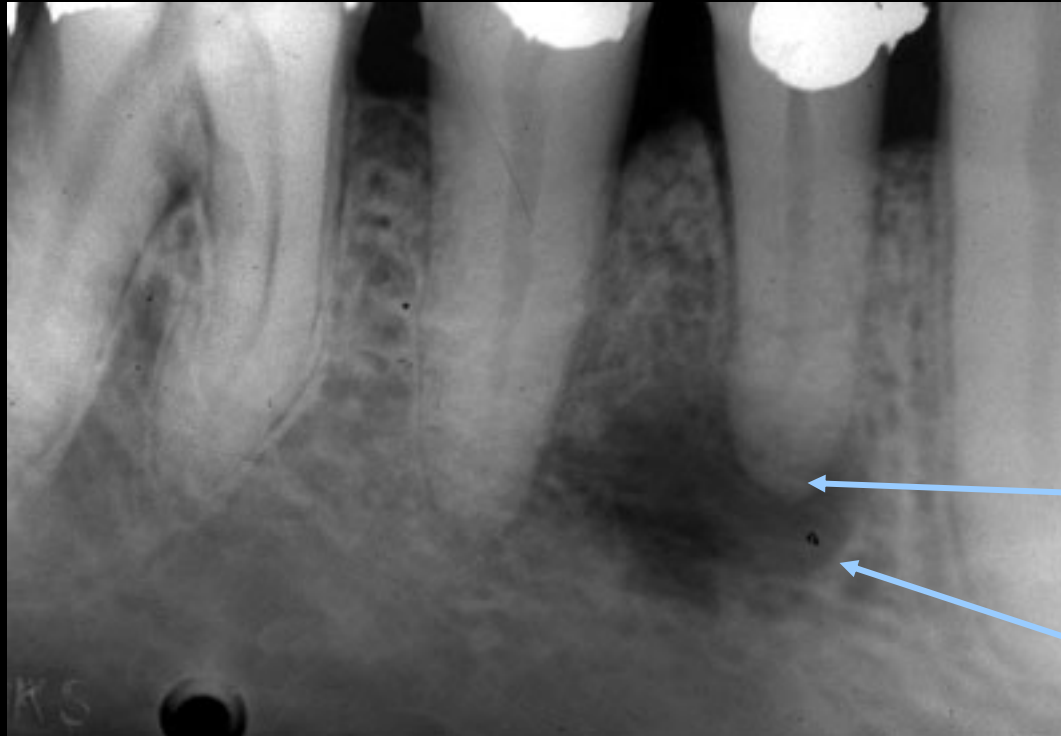


**Periodontalspalt  
geht in die  
Aufhellung über  
= CAP**

**CAP oder  
Foramen mentale?**

**periapikale  
Aufhellung**

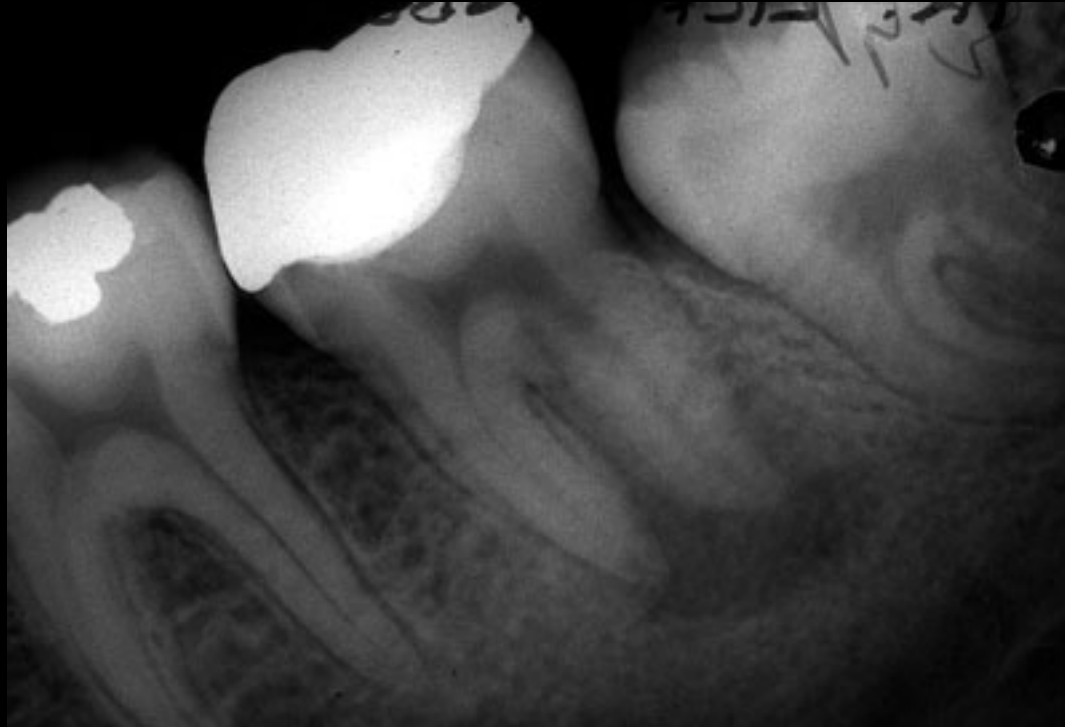
# Aufhellung CAP



Periodontalspalt  
**nicht** verfolgbar

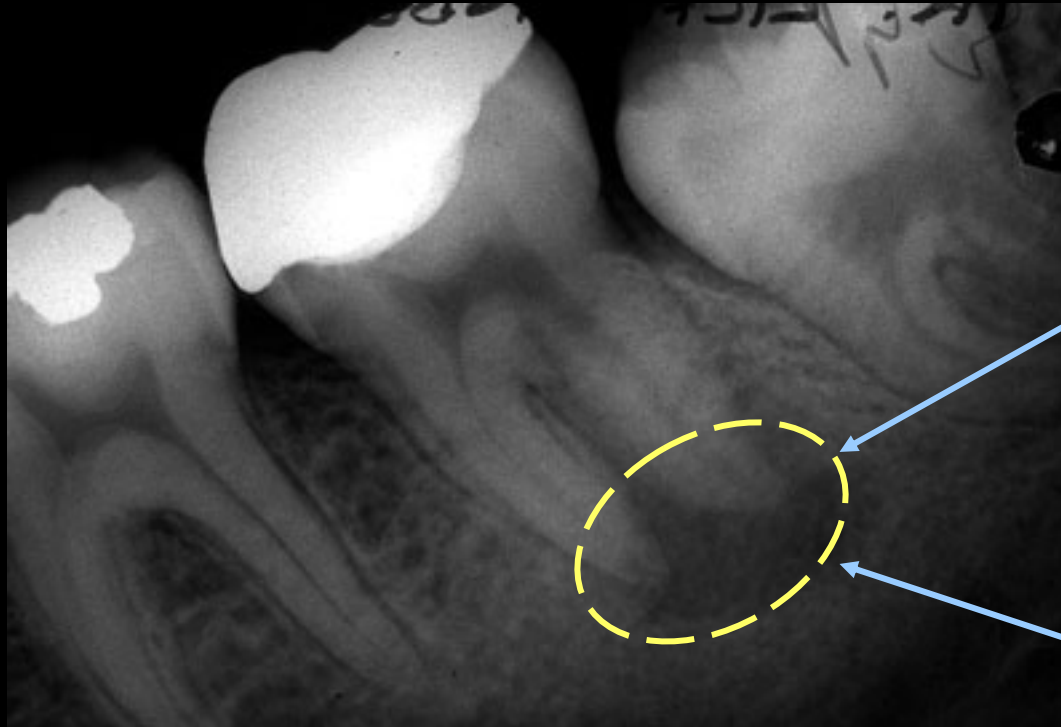
periapikale  
Aufhellung

# Aufhellung CAP : Zyste





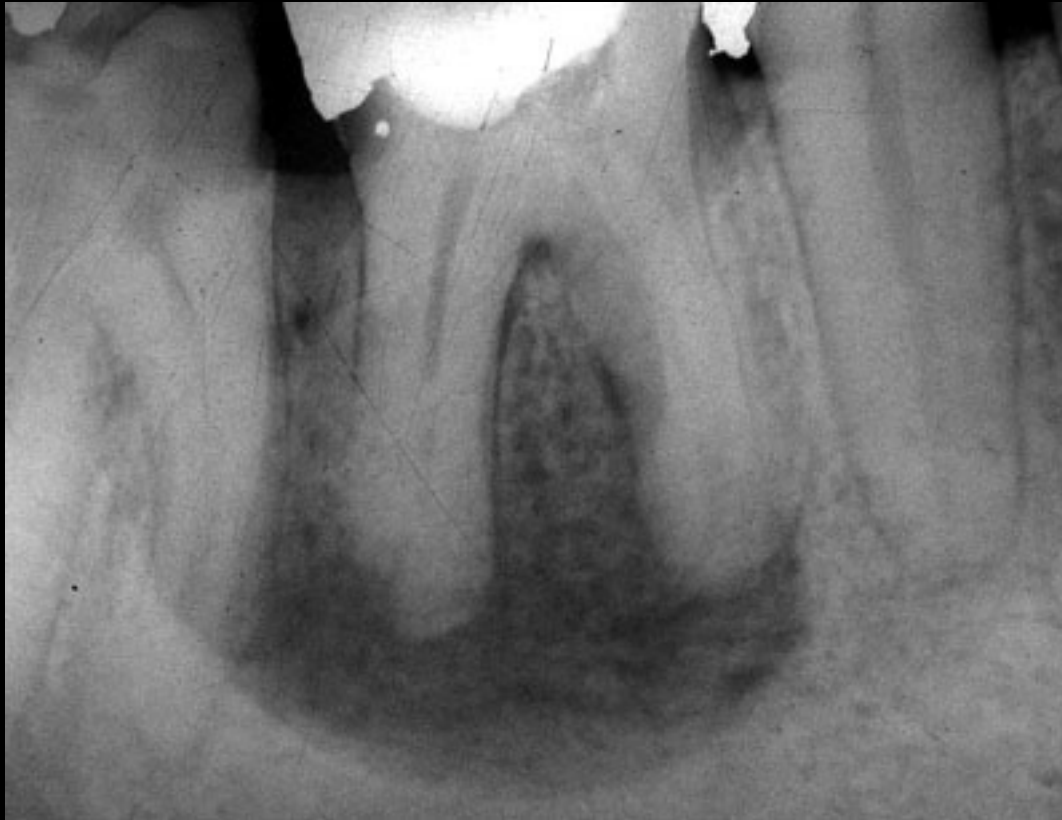# Aufhellung CAP : Zyste



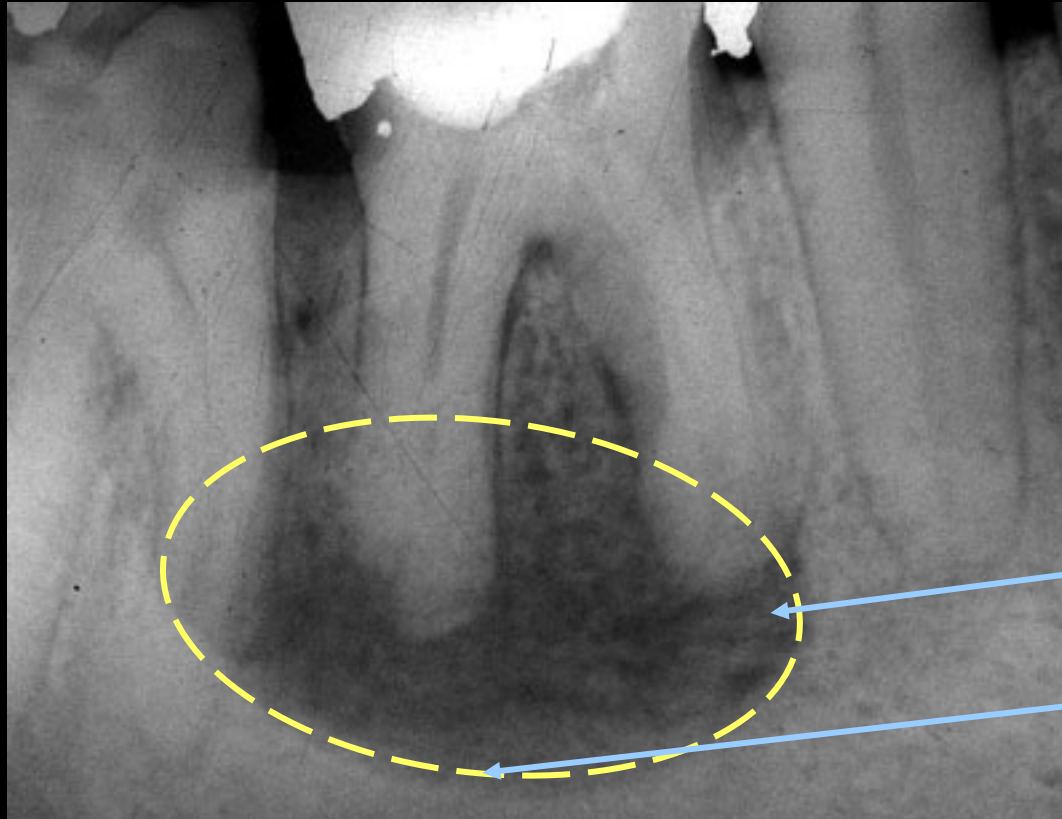
**unscharfe  
Abgrenzung gegen  
Knochen  
= CAP**

**periapikale  
Aufhellung**

# Aufhellung CAP : Zyste



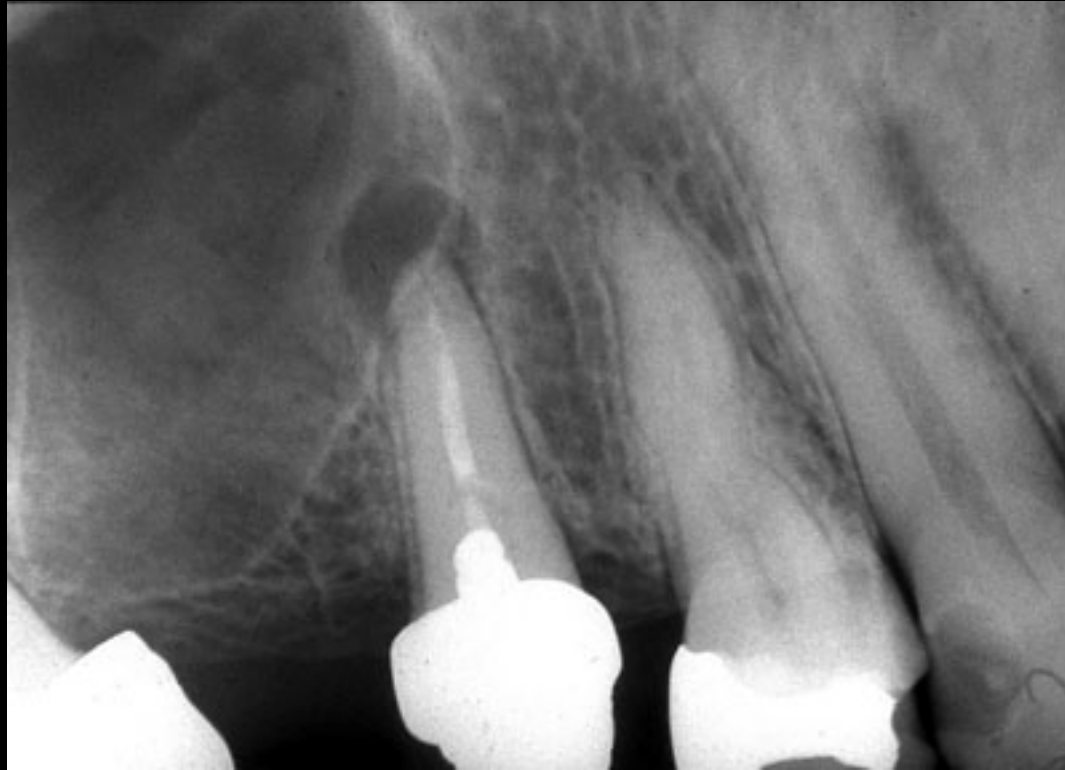# Aufhellung CAP : Zyste



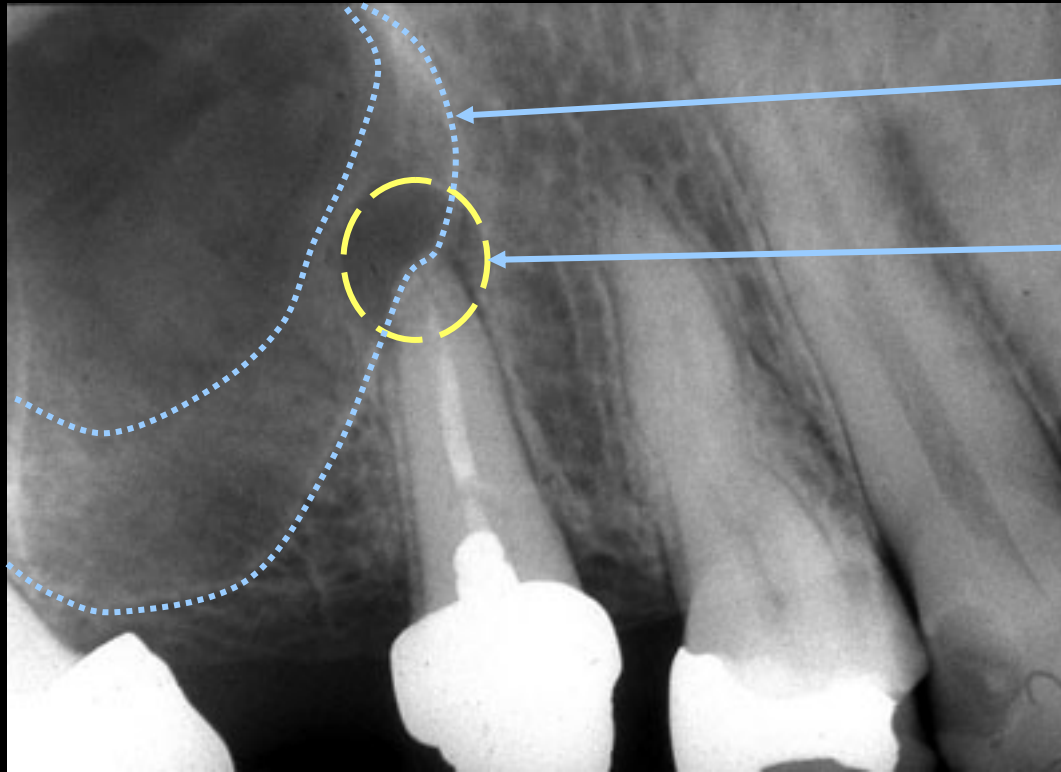
46 periapikale  
Aufhellung

scharfe  
Abgrenzung gegen  
Knochen  
= Zyste

# Aufhellung CAP



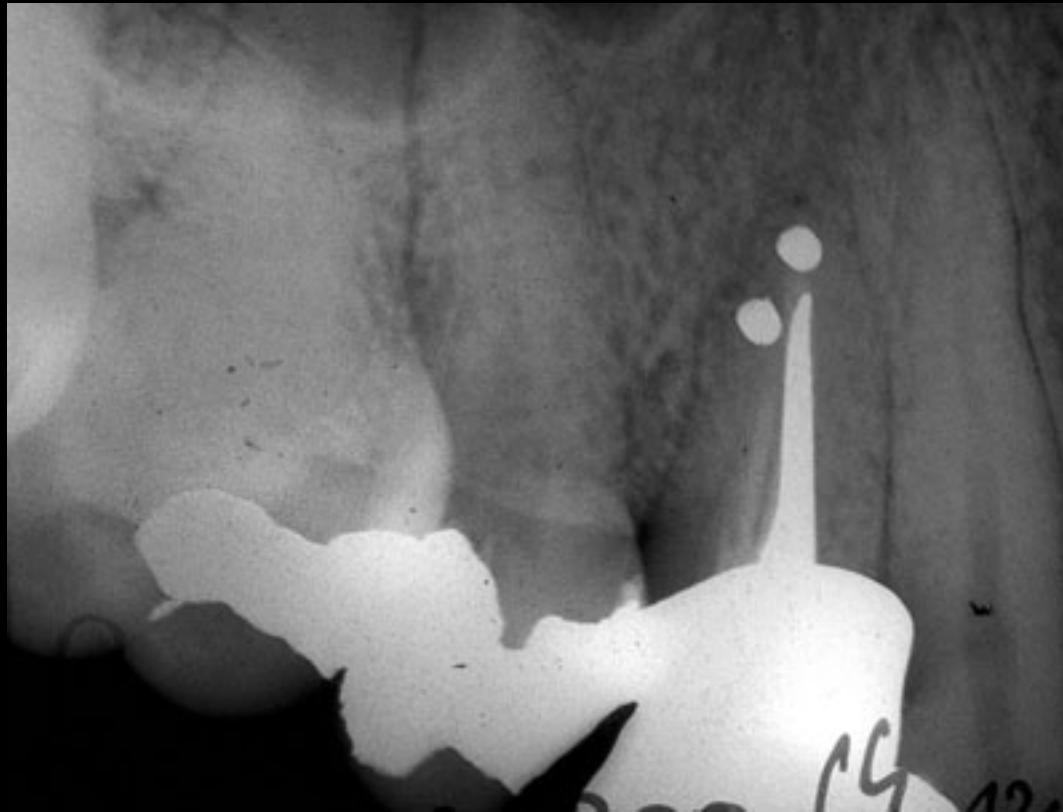# Aufhellung CAP



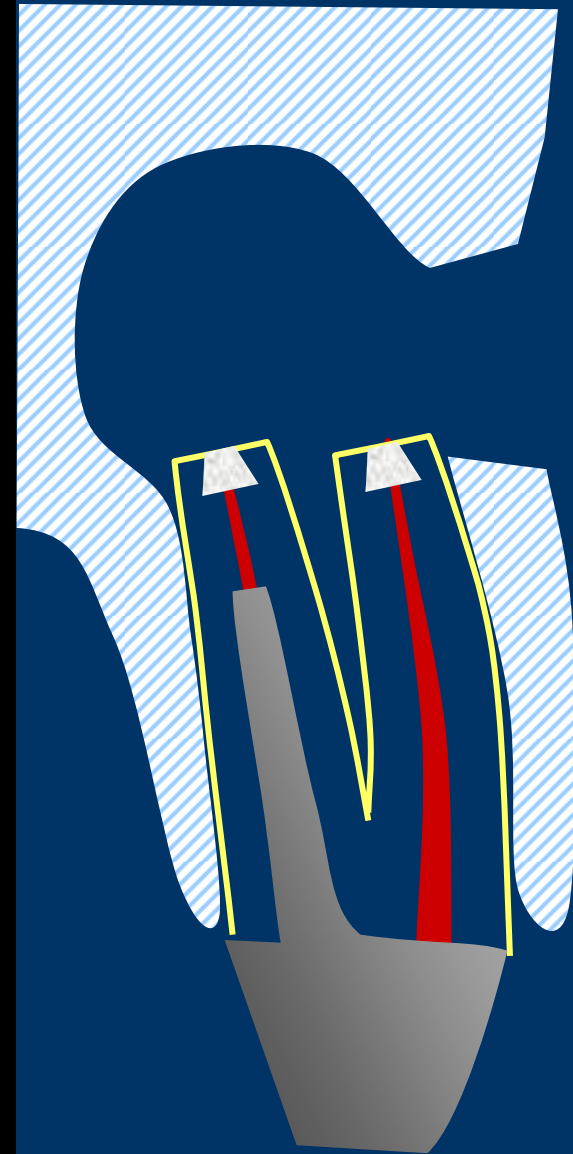
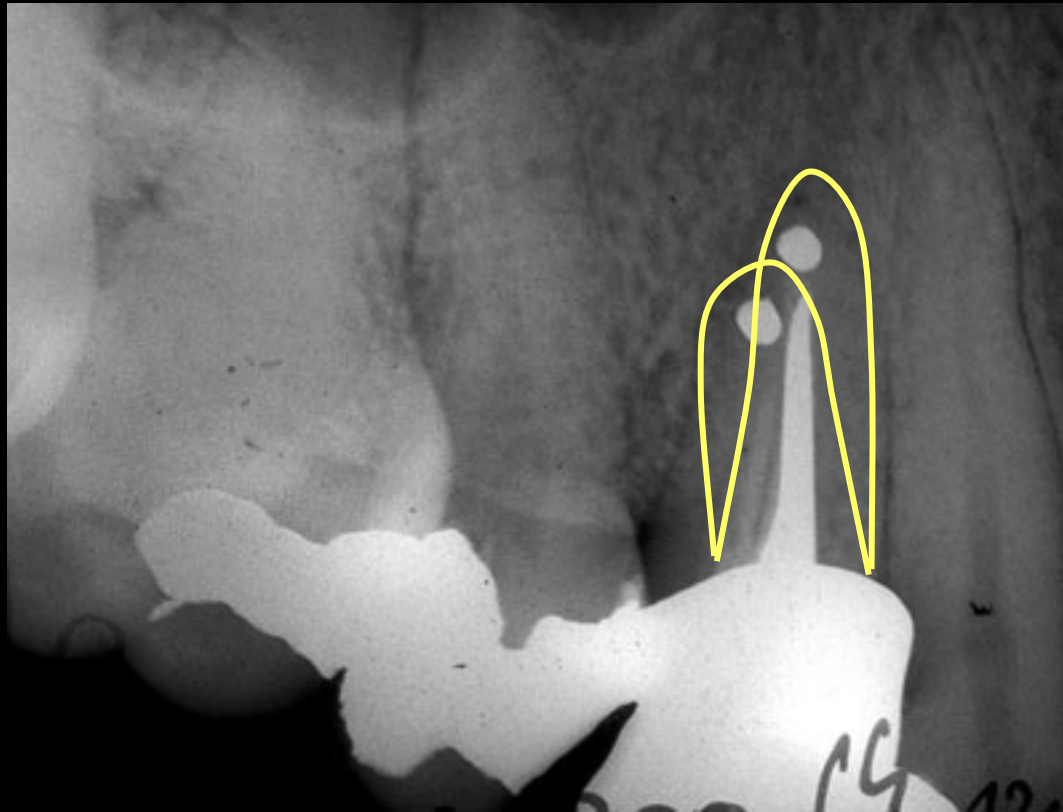
• **Projektion des  
Sinus maxillaris**

• **periapikale  
Aufhellung,  
scharfe  
Abgrenzung gegen  
Knochen  
=Zyste**

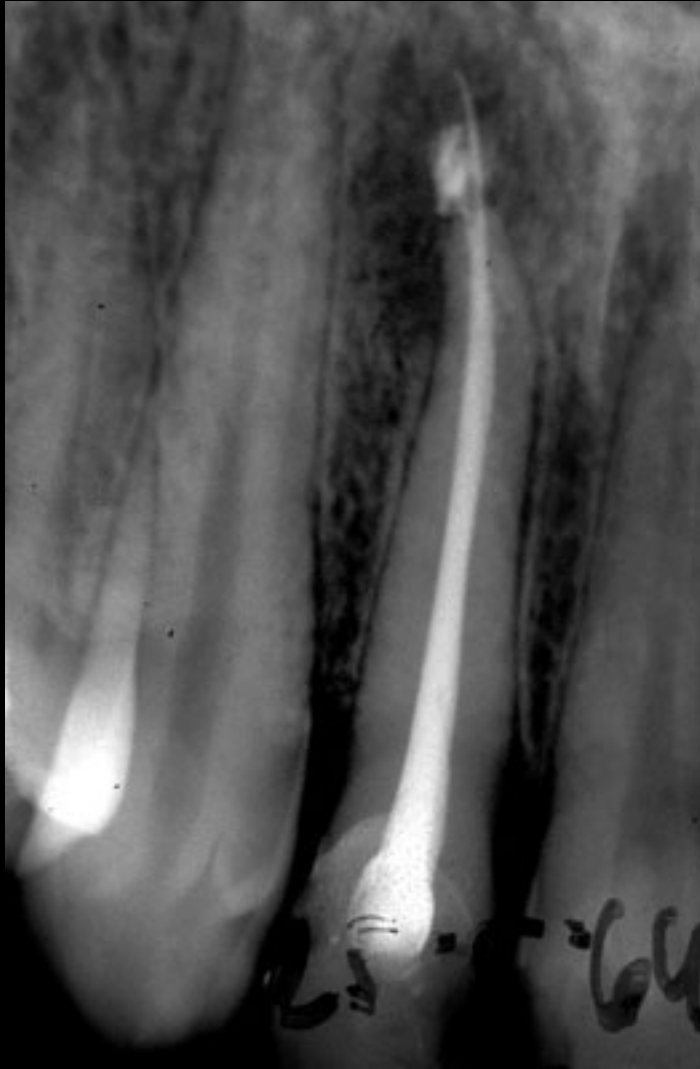# Verschattung retrograde Füllung



# Verschattung retrograde Füllung

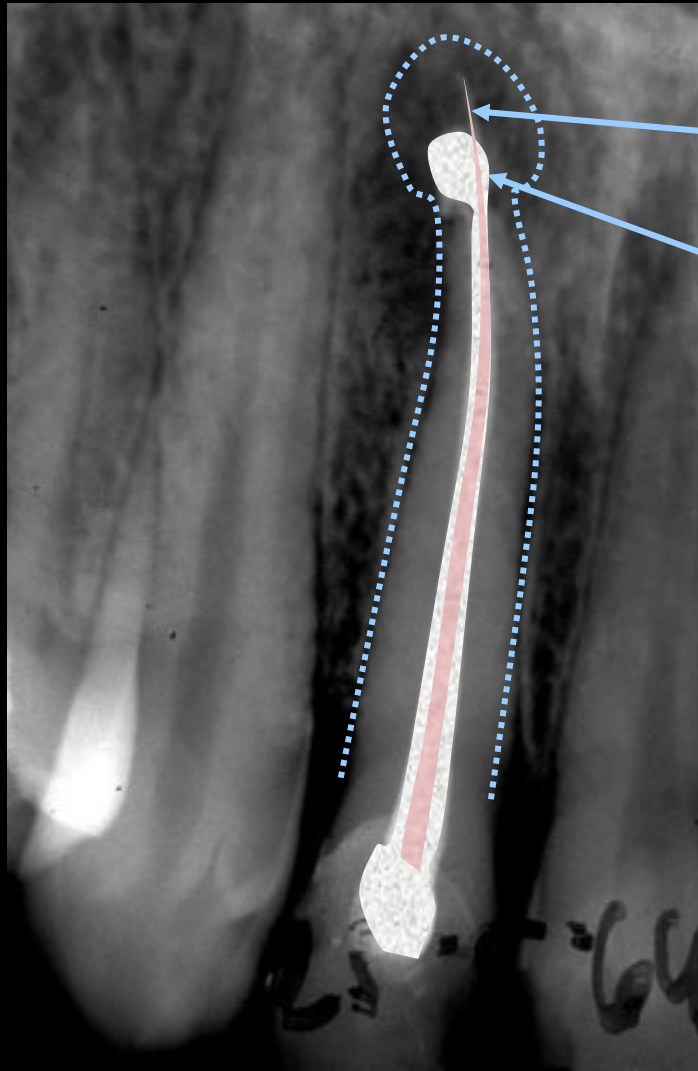

# Verschattung Überfüllung





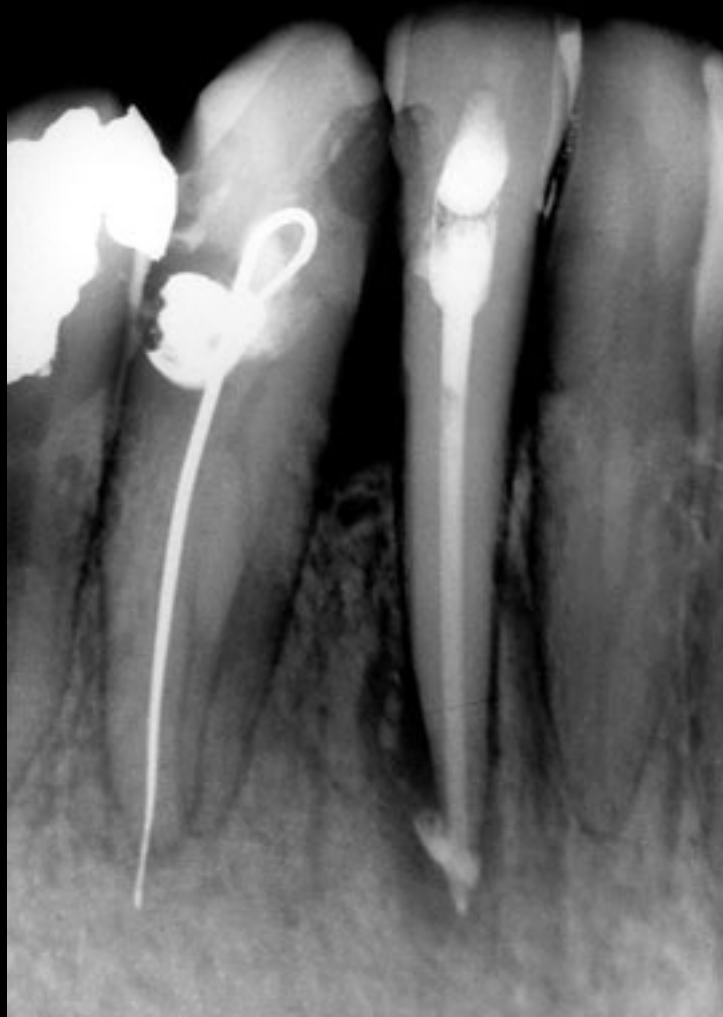# Verschattung Überfüllung



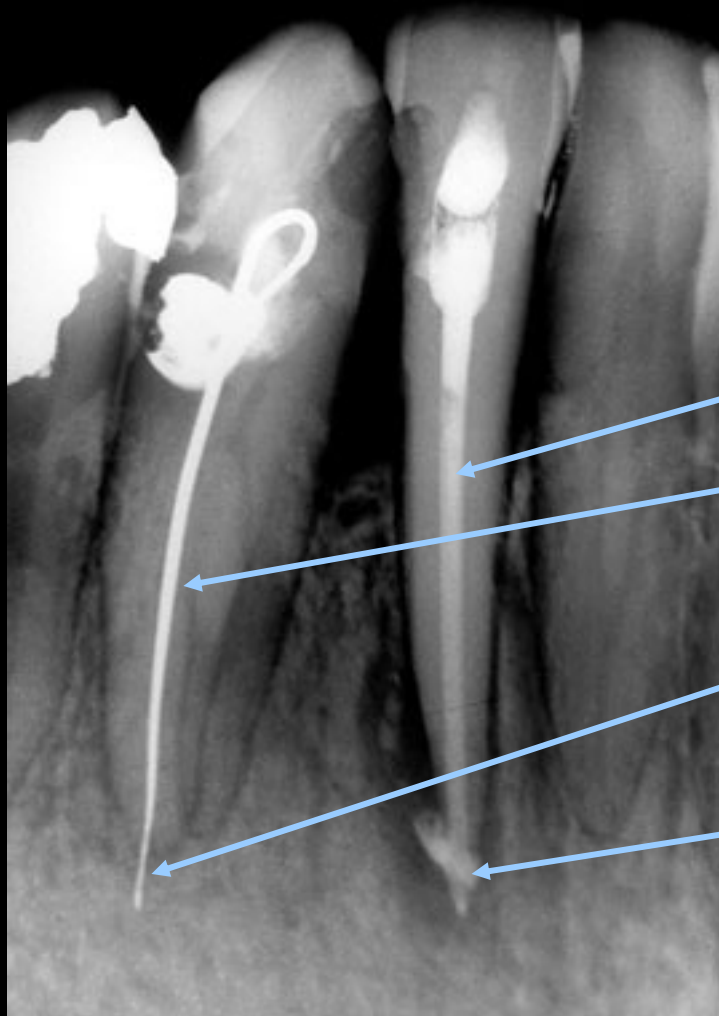Guttapercha-  
spitze

Zement

# Verschattung Überfüllung



# Verschattung Überfüllung



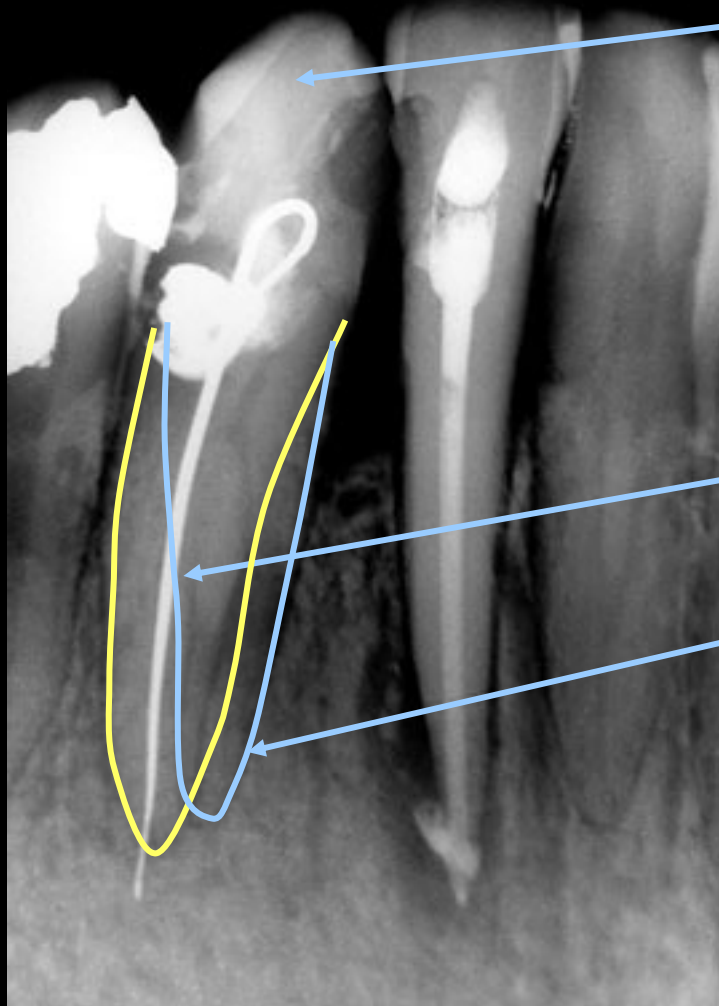
● **Guttaperchaspitze**

● **Silberstift**

● **Silberstift  
überschoben**

● **Zement  
überschoben**

# Verschattung Überfüllung



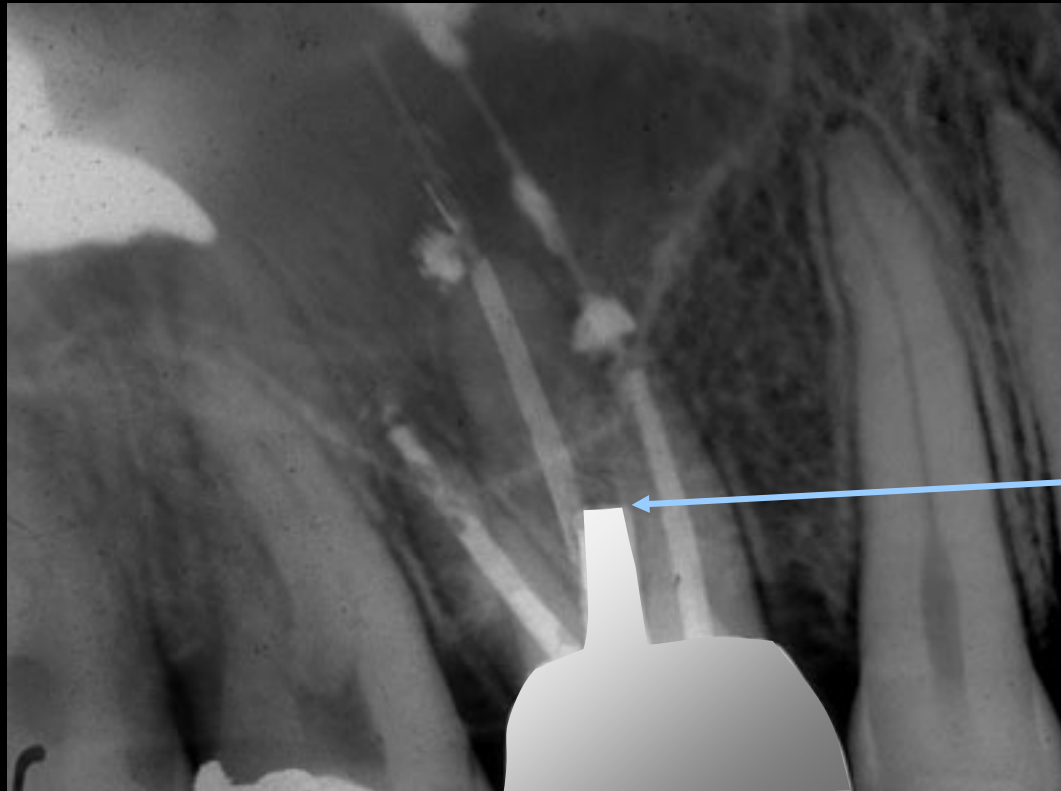
• Zahn 43

• zwei Wurzeln

• Silberstift

• Im zweiten  
Wurzelkanal keine  
röntgendichte  
Wurzelfüllung  
erkennbar

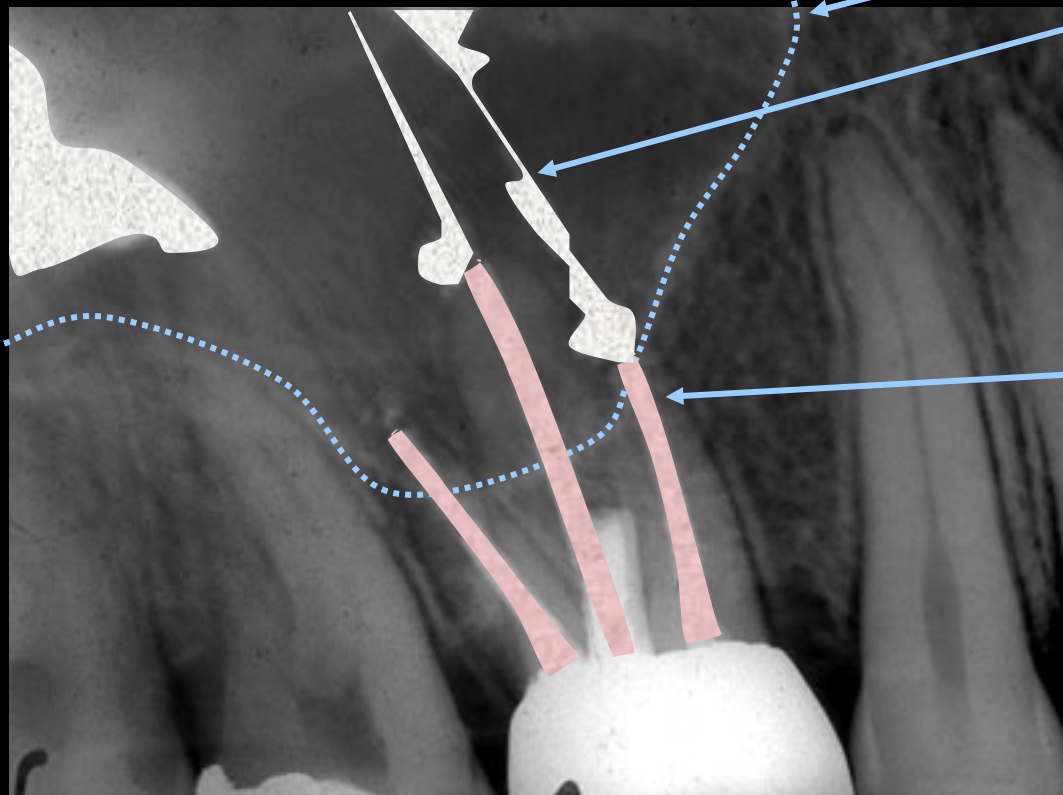
# Verschattung Überfüllung



• **gegossener  
Stiftaufbau nicht  
in der Achse des  
palatinalen  
Wurzelkanals**

**Fausse route?**

# Verschattung Überfüllung



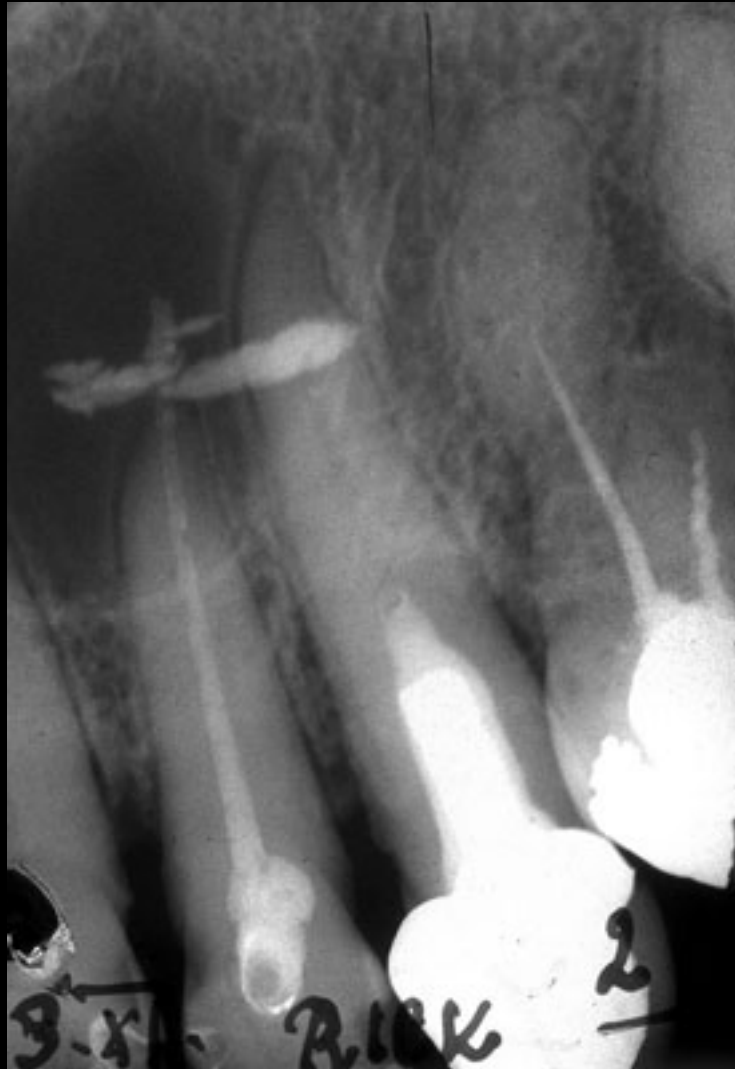• Sinus maxillaris

• Multiple  
Fremdkörper:  
Zement

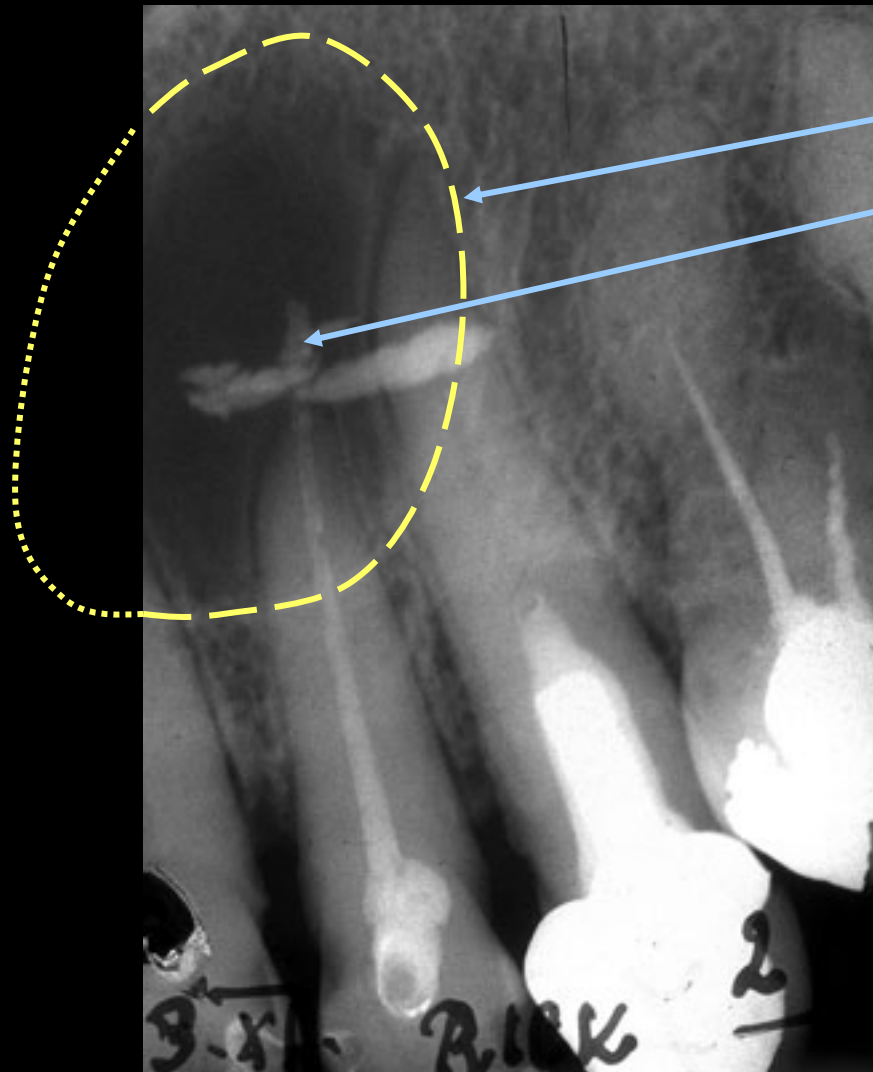
**Gefahr der  
Aspergillose!**

• Guttapercha in  
allen drei  
Wurzelkanälen

# Verschattung Überfüllung



# Verschattung Überfüllung



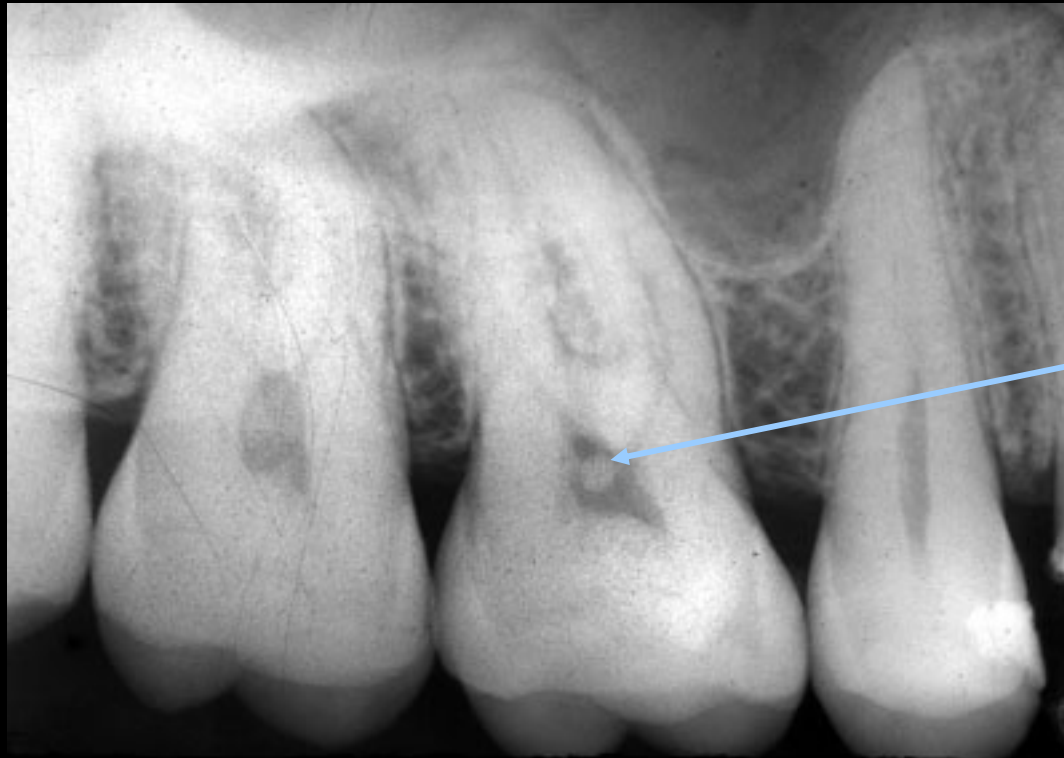
• Zyste

• Multiple  
Fremdkörper:  
Zement

**breiten sich  
schwebend in der  
Flüssigkeit aus**

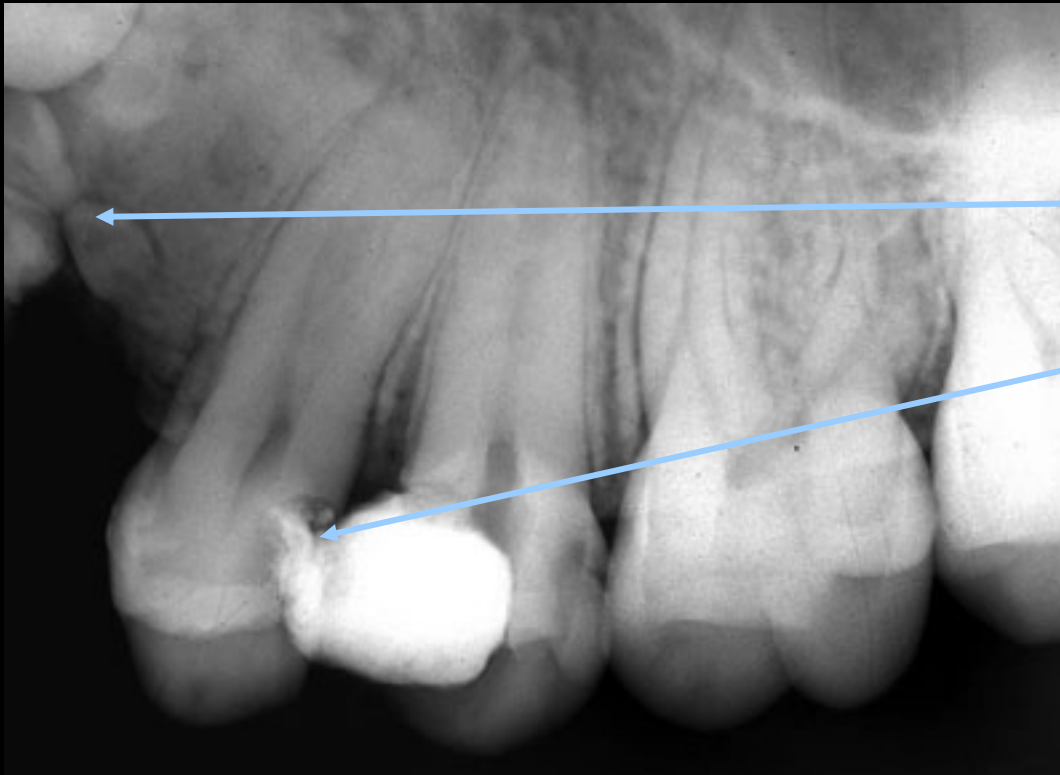


# Verschattung Dentikel



• **Dentikel**

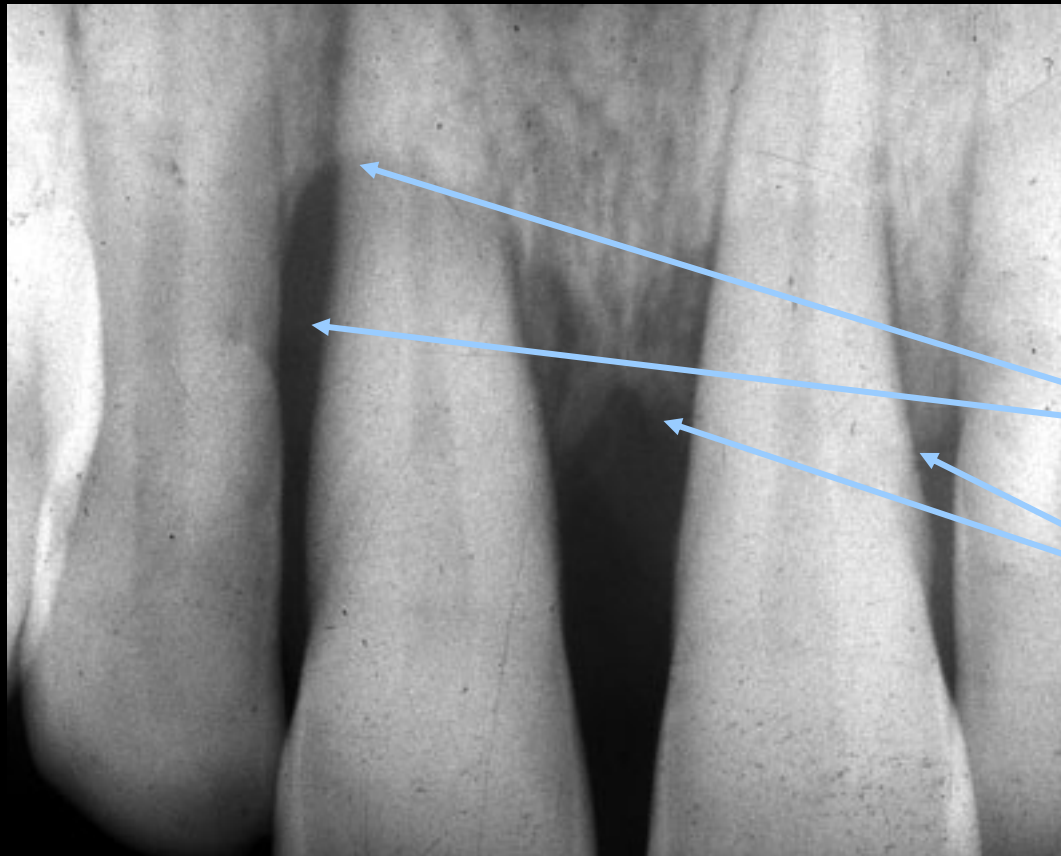
# Verschattungen Odontom



● **Odontom**

● **Zementprovisorien**

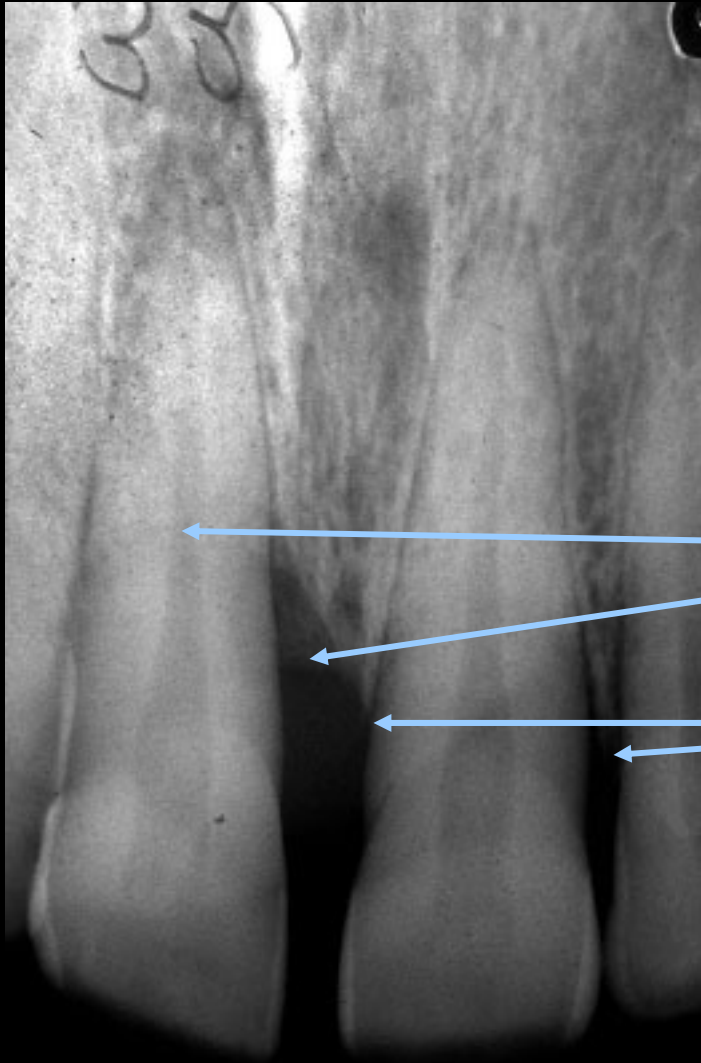
# Aufhellung Knochenabbau



**vertikaler  
Knochenabbau**

**horizontaler  
Knochenabbau**

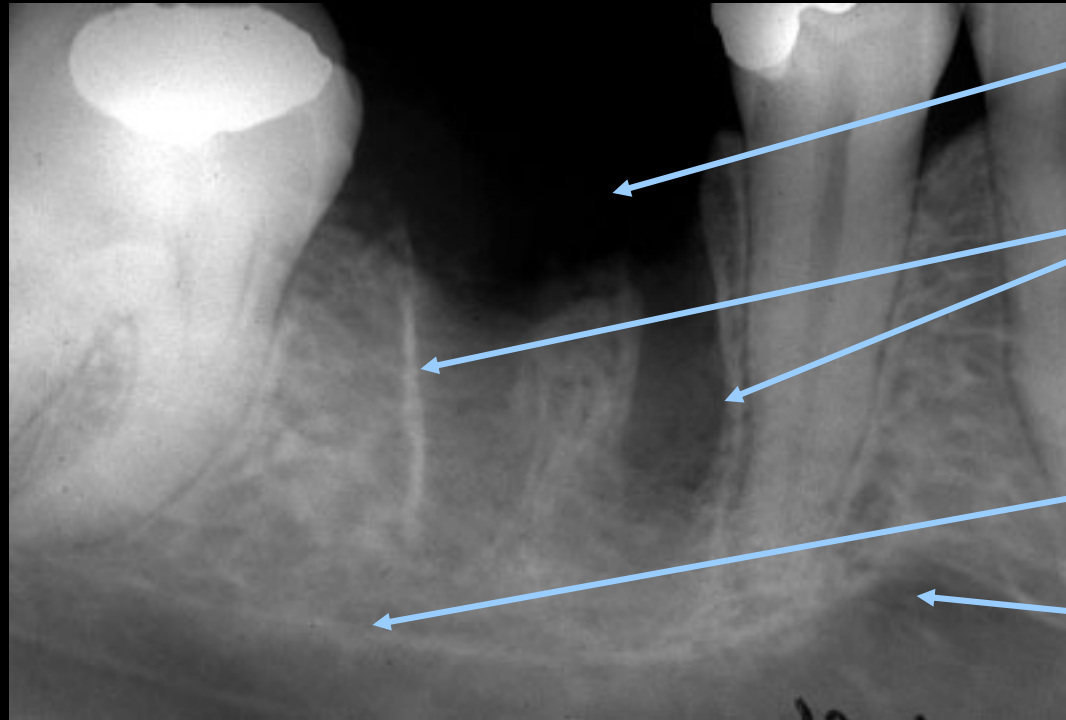
# Aufhellung Knochenabbau



**vertikaler  
Knochenabbau**

**horizontaler  
Knochenabbau**

# Aufhellung Leere Alveole



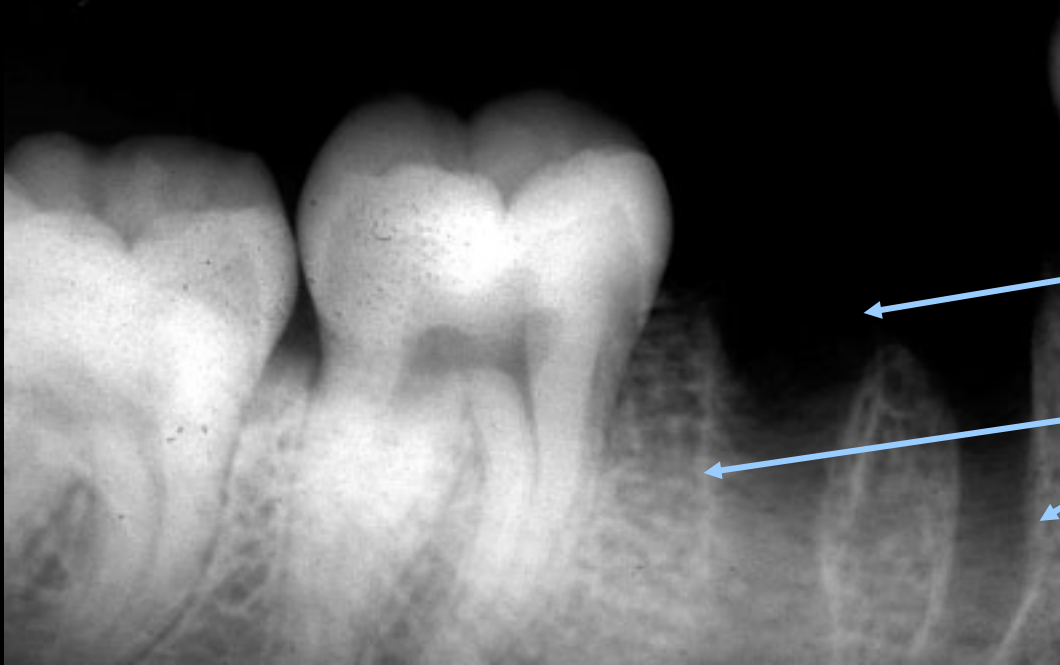• **Frische Extraktion  
des Zahnes 46**

• **Alveolen-  
Innenkorikalis  
= Umriß der  
Alveole 46**

• **Canalis  
mandibulae**

• **Foramen mentale**

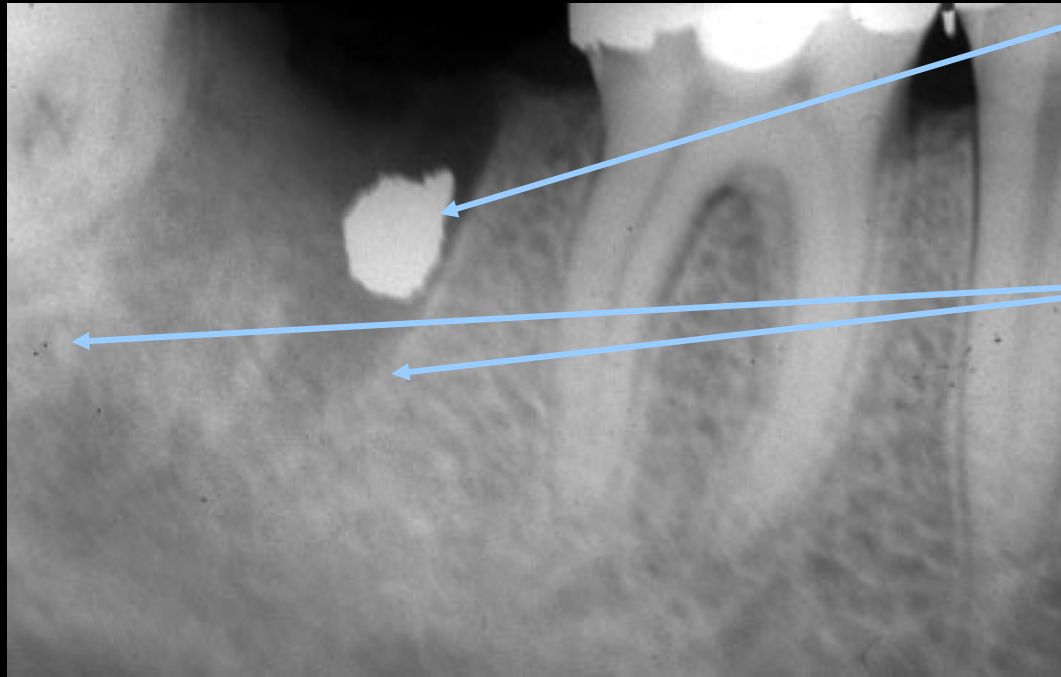
# Aufhellung Leere Alveole



• **Frische Extraktion  
46**

• **Alveolen-  
Innenkorikalis  
= Umriß der  
Alveole 46**

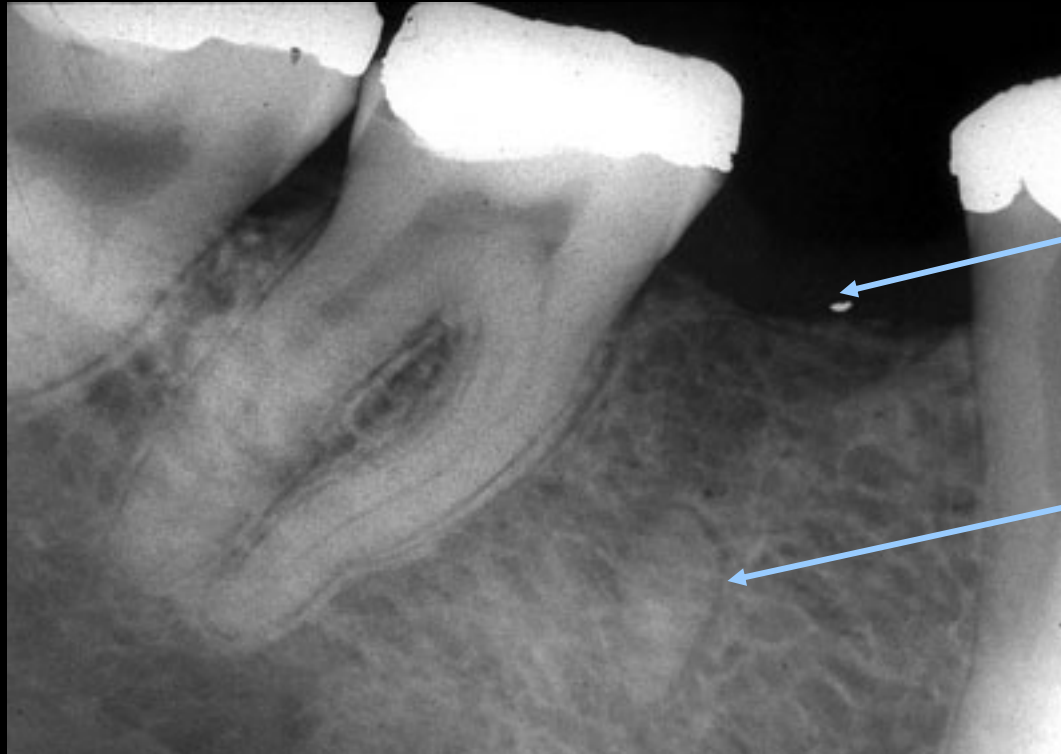
# Aufhellung Leere Alveole



• **Corpus alienum  
(Amalgamrest in  
der mesialen  
Alveole)**

• **Umriß der  
Alveole 47**

# Verschattung Wurzelrest

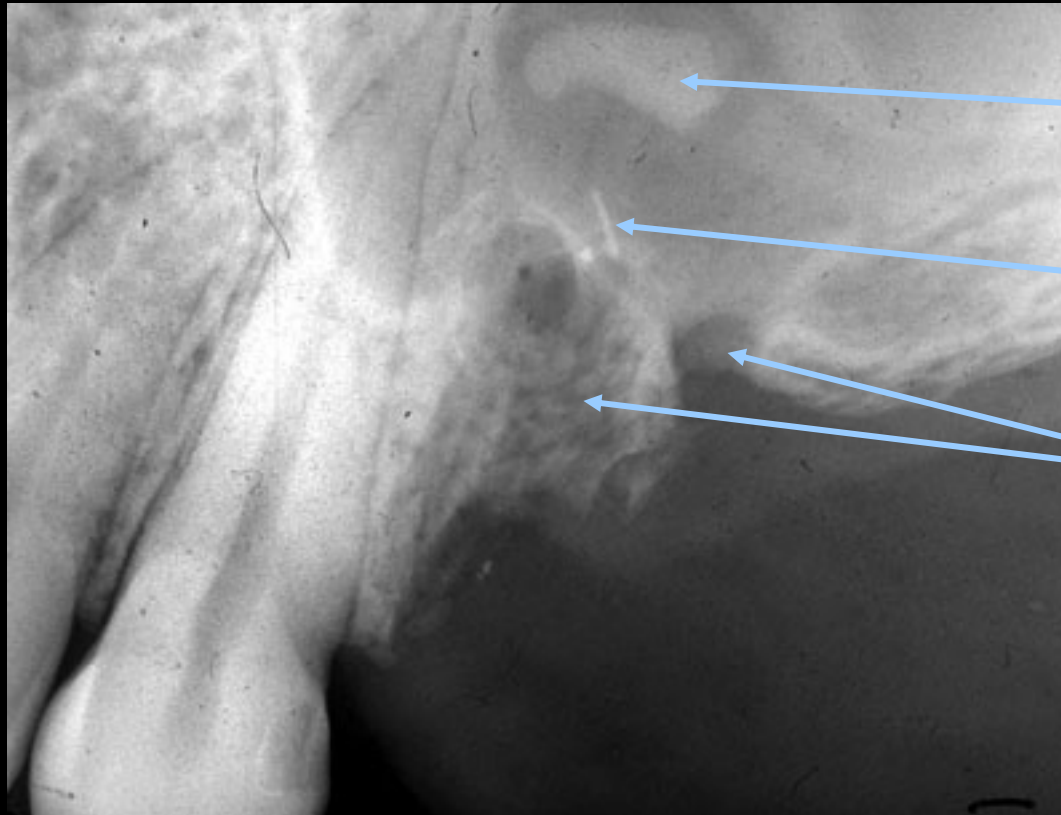


• **Corpus alienum  
(Amalgamrest  
unter dem Muco-  
Periostklappen)**

• **Radix relicta 46**



# Verschattung Wurzelrest

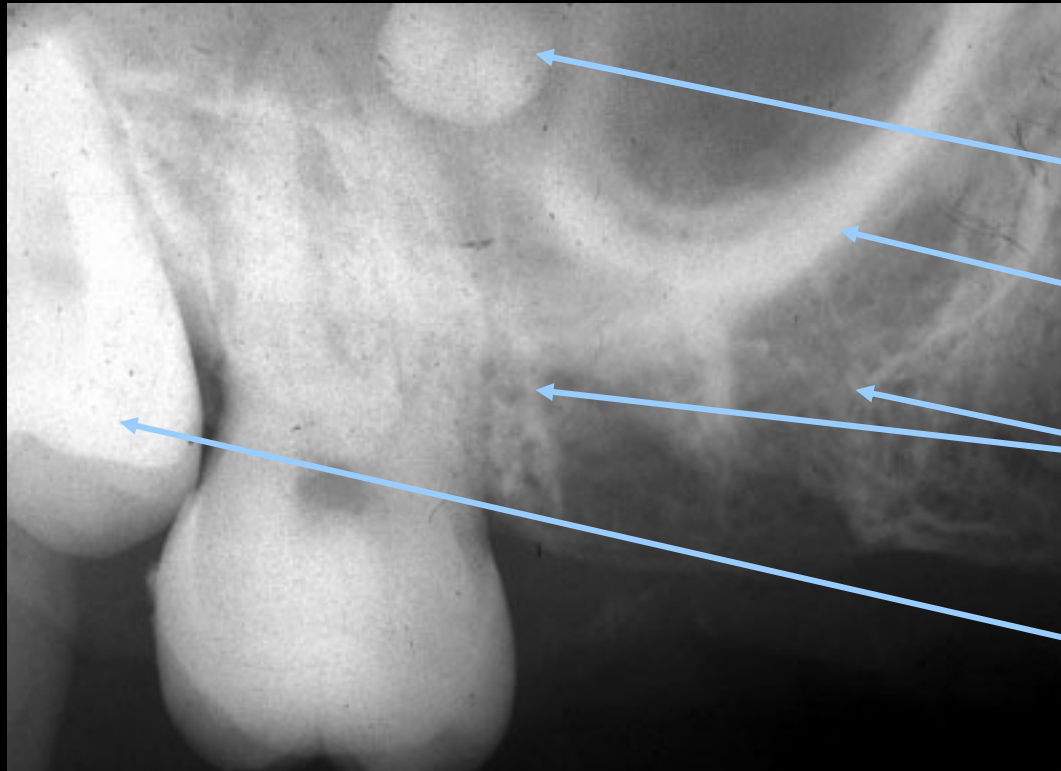


● **Radix im  
Sinus maxillaris**

● **Corpus alienum im  
Sinus maxillaris**

● **Umriß der  
Alveolen 24, 25**

# Verschattung Wurzelrest



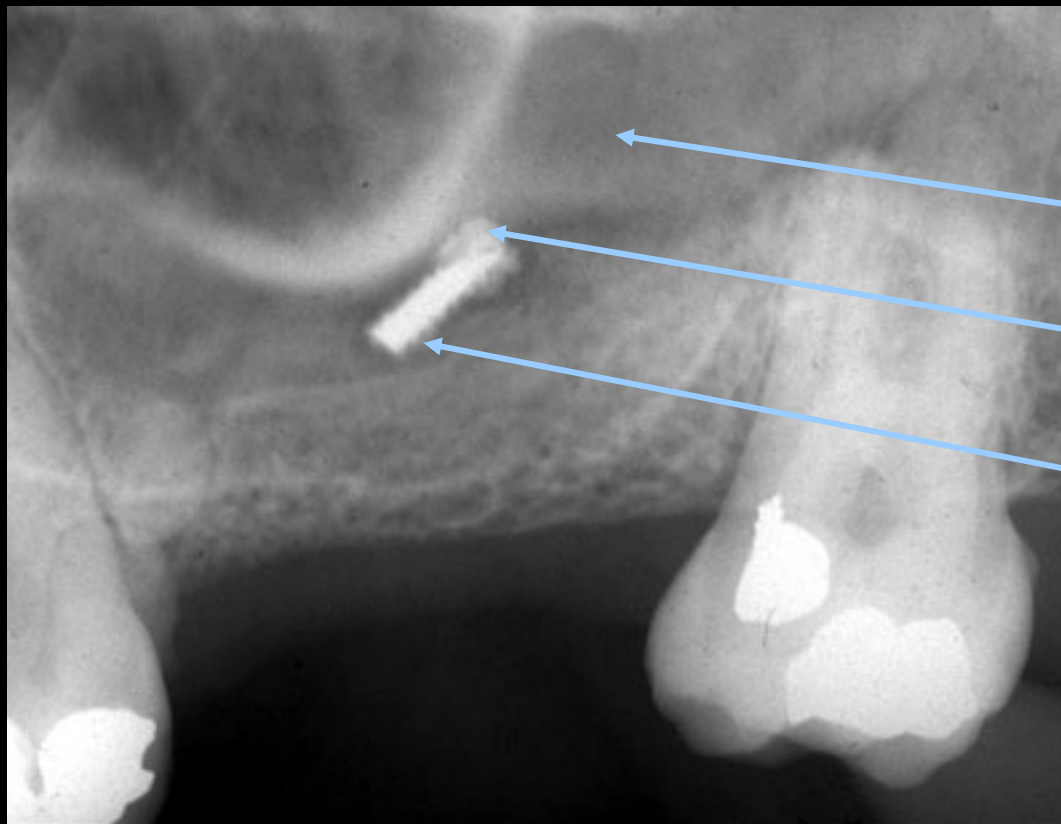
• **Radix im  
Sinus maxillaris**

• **Arcus zygomaticus**

• **Umriß der  
Alveole 16**

• **18 Dystopie**

# Verschattung Fremdkörper

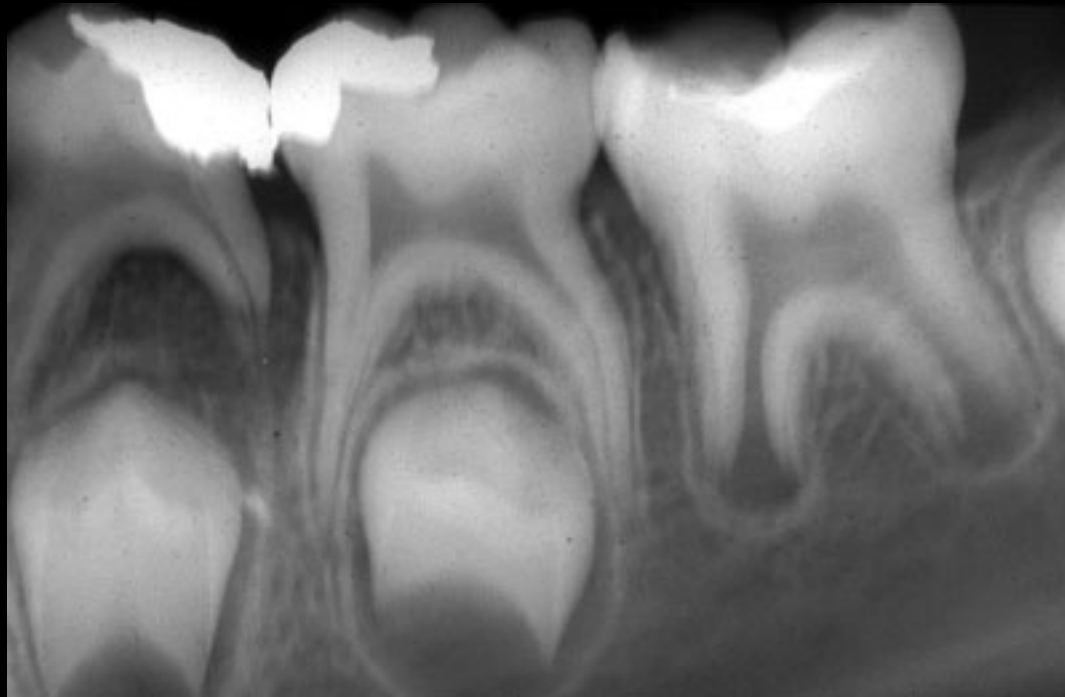


• **Sinus maxillaris**

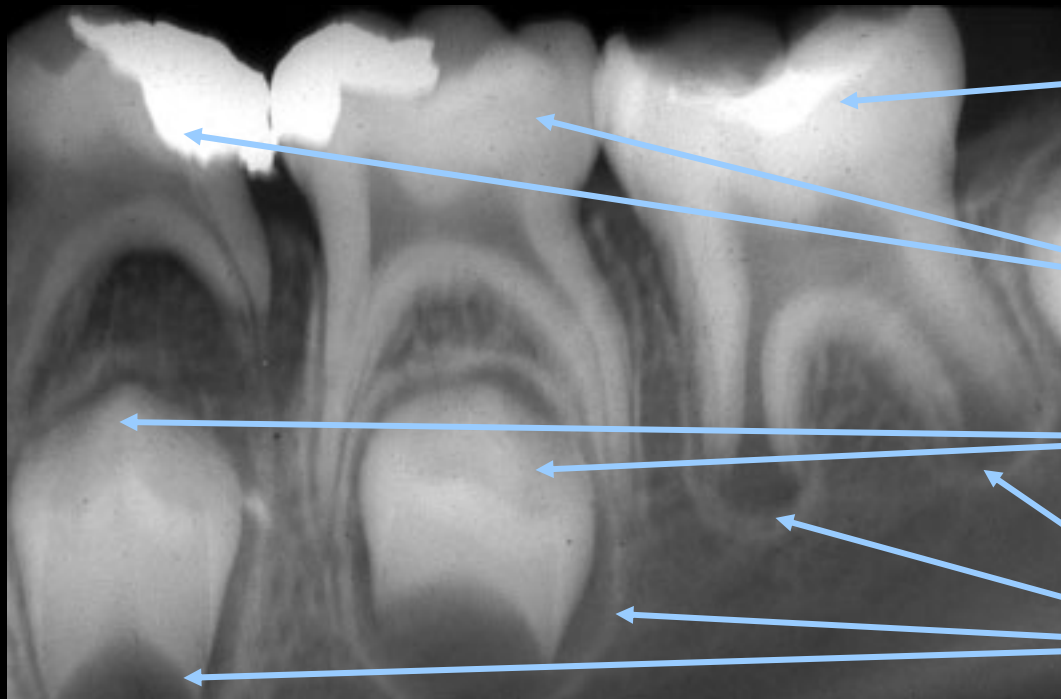
• **Kalkauflagerung  
(Aspergillom)**

• **Corpus alienum  
(Metallschraube)**

# Wechselgebiß „Wachstumsgranulom“



# Wechselgebiss „Wachstumsgranulom“



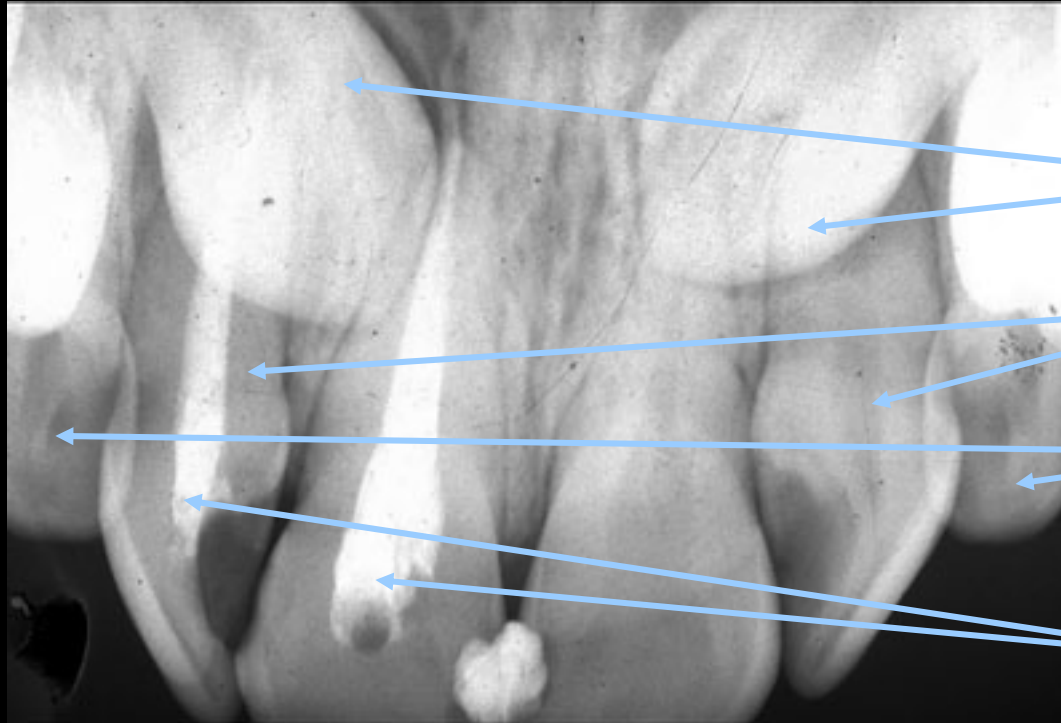
● Zahn 36  
Zementfüllung

● Milchmolaren

● Bleibende  
Prämolaren

● Wachstumszone

# Wechselgebiss Fehlstellung



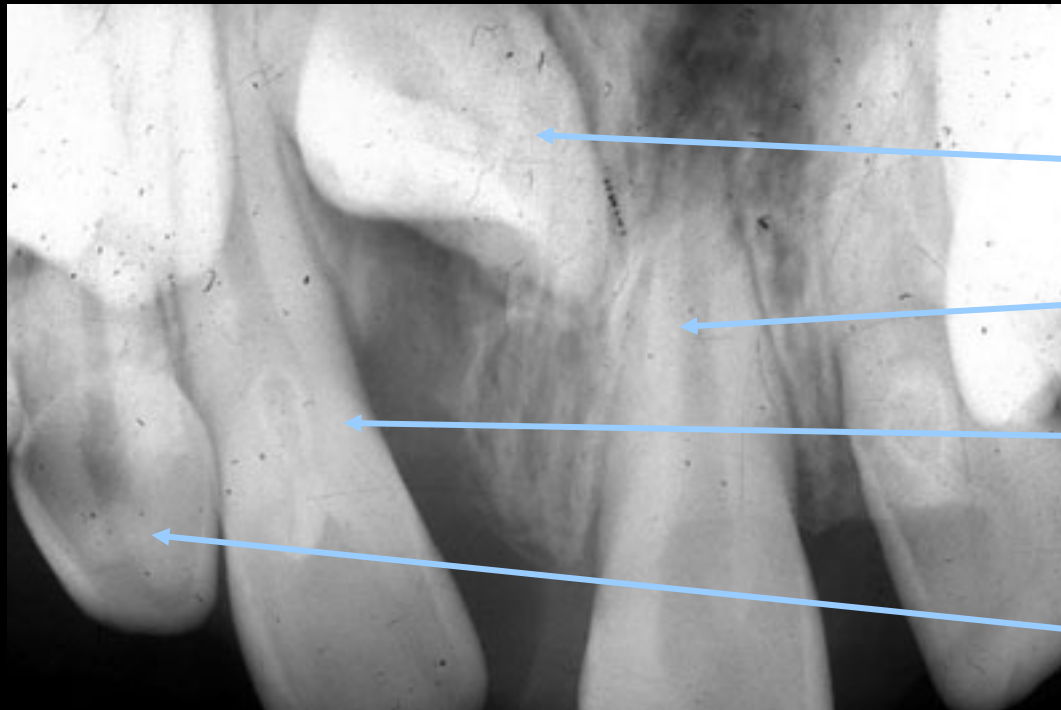
13, 23 Dystopie

Zähne 12, 22

Zähne 53, 63

röntgendichte  
Wurzelfüllung  
11, 12

# Wechselgebiss Fehlstellung



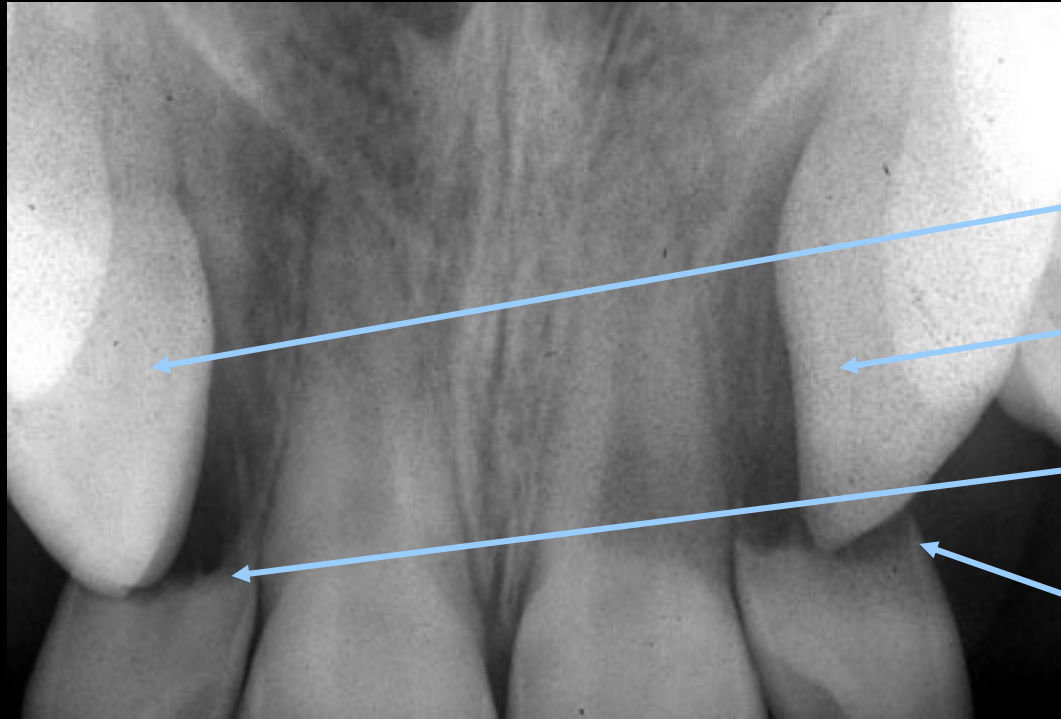
**Dystopie 11**

**Zahn 21**

**Zahn 12**

**Zahn 53**

# Fehlstellung Resorptionen



• Zahn 13

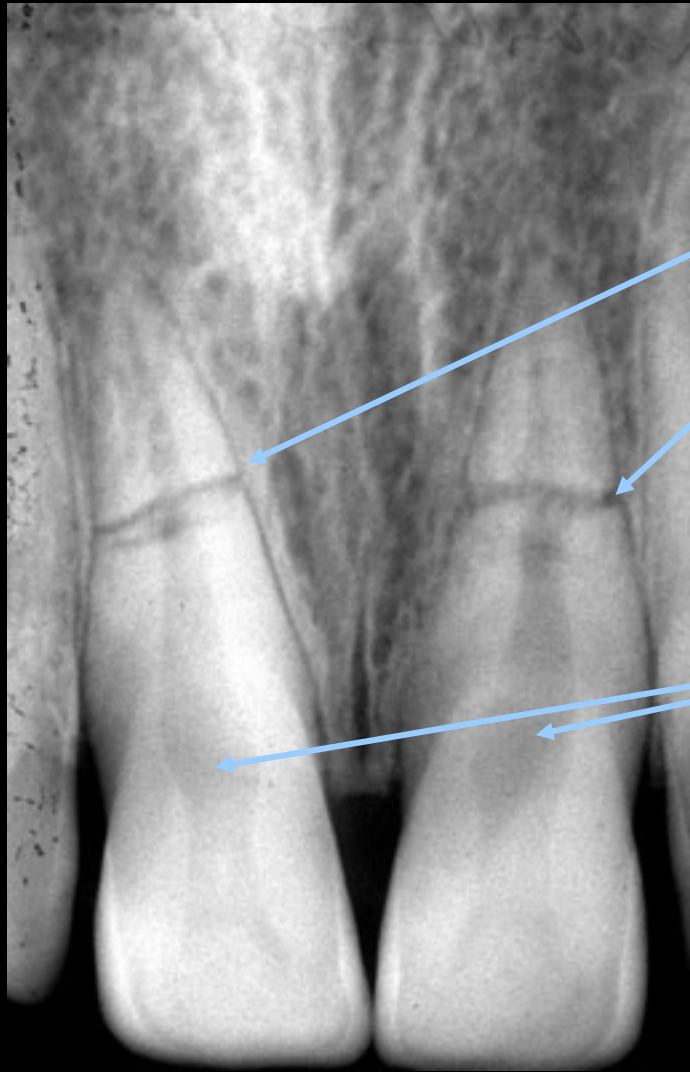
• Zahn 23

• Wurzelresorption  
an 12  
**(nicht 52!)**

• Wurzelresorption  
an 22  
**(nicht 62!)**



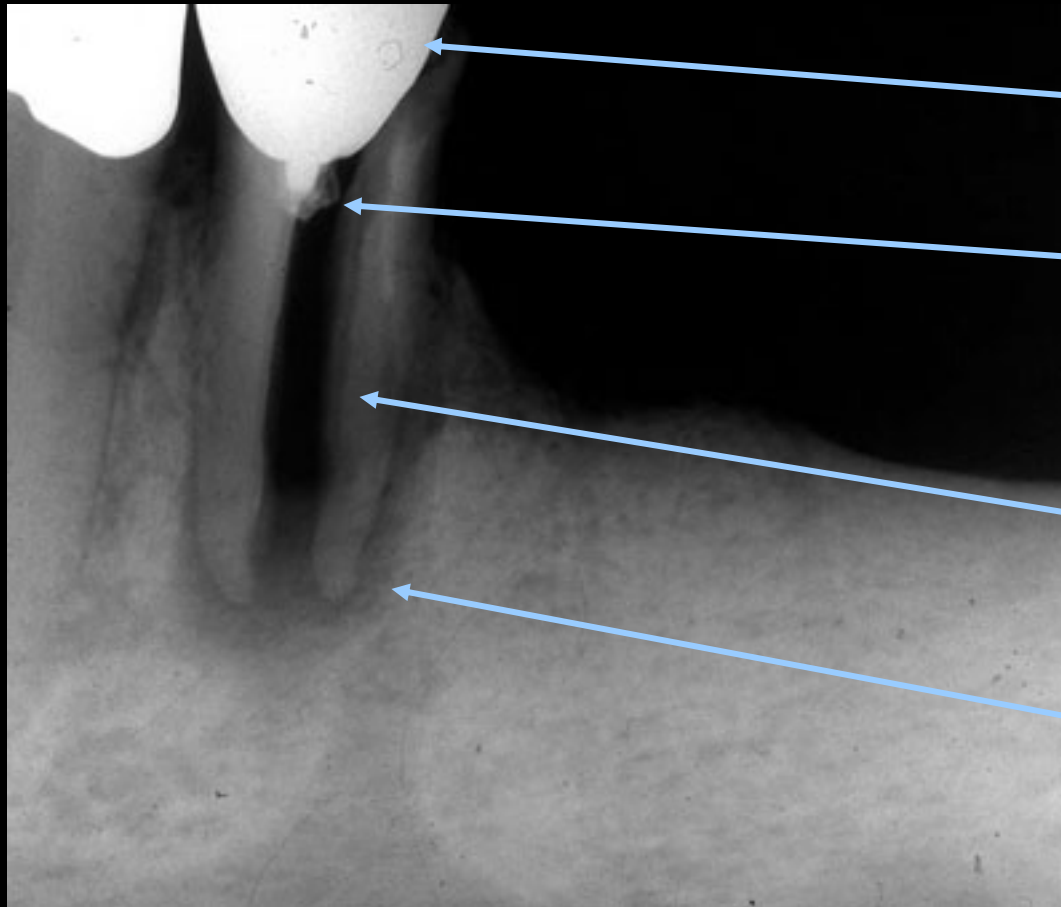
# Aufhellung Frakturspalt



**11, 21 Querfraktur**

**Lumen des  
Wurzelkanals weit  
= Pat. jugendlich**

# Aufhellung Frakturspalt



• **Metallkrone**

• **Stiftaufbau mit  
Korrosion**

• **Längsfraktur  
Fragmente  
disloziert**

• **chronische  
Parodontitis**

# Verschattung Drahtschiene

